TOPOGRAPHIE DES STICHKANALS BEI DER LEBERBLINDPUNKTION.

- EINE PRÄPARATIVE STUDIE AN 50 LEBERN -

INES RADAKOVITS

1987

Disbui. München

1988

UNIV.
LEIDEN
BIBL.

Digitized by the Internet Archive
in 2026

https://archive.org/details/IA41554823_0022

Aus dem Anatomischen Institut der Universität München

Vorstand: Prof. Dr. med. H. Frick

TOPOGRAPHIE DES STICHKANALS BEI DER LEBERBLINDPUNKTION.

- EINE PRÄPARATIVE STUDIE AN 50 LEBERN -

Dissertation

zum Erwerb des Doktorgrades der Medizin

an der Medizinischen Fakultät der

Ludwig - Maximilians - Universität zu München

vorgelegt von

Ines Radakovits

aus

Graz

1987

Mit Genehmigung der Medizinischen Fakultät

der Universität München

Berichterstatter:	Prof. Dr. med. H. Loeweneck
Mitberichterstatter:	Prof. Dr. T. Sauerbach
Dekan:	Prof. Dr. W. Spann
Tag der mündlichen Prüfung:	04.02.1988

I N H A L T

Seite

Einleitung..... 1
Definition "Leberblindpunktion"..... 1
Zur Geschichte..... 1

Problemstellung..... 2

Literaturübersicht..... 2
Vorbereitung des Patienten, Lagerung..... 2
Desinfektion..... 3
Lokalanästhesie..... 3
Technik, verschiedene Methoden der
Leberblindpunktion..... 3
Einstichstelle..... 4
Nadelführung..... 5
Einstichtiefe..... 5
Indikationen für die Leberblindpunktion..... 6
Kontraindikationen für die Leberblindpunktion..... 9
Komplikationen bei und nach einer
Leberblindpunktion..... 10
Morbidität..... 11
Tödliche Komplikationsfälle..... 13
Möglichkeiten der Diagnosestellung auf-
grund einer Leberblindpunktion..... 14

Untersuchungsgut und Methode..... 16

Befunde..... 18

Zusammenfassung der Einzelbefunde..... 82

Methodenkritik und Diskussion..... 84

Zusammenfassung..... 87

Bildteil..... 89

Literatur..... 92

Lebenslauf.....100

E I N L E I T U N G

Definition "Leberblindpunktion"

Unter Leberblindpunktion versteht man die perkutane Entnahme eines Leberstanzzylinders mittels einer feinen Hohlnadel ohne optische Kontrolle des Punktionsweges.

Zur Geschichte

1883 wird in der Literatur erstmals über eine perkutane Leberpunktion berichtet. PAUL EHRLICH wollte darüber den Leberglykogengehalt eines Diabeteskranken bestimmen. 1885 punktierte LUCATELLO einen Leberabszeß im Rahmen einer tropenmedizinischen Untersuchung. Dies waren Einzelfälle. Wenige diagnostische Leberpunktionen wurden bei Soldaten durchgeführt, die in früheren Kriegen eine Hepatitis erworben hatten.
(HUARD, MAY und JOYEUX 1935; BARON, IVERSEN und ROHOLM 1939; AXENFELD und BRASS 1942; DIBLE, MC MICHAEL und SHELOC 1943).

In den Jahren 1938 und 1939 entwickelten SILVERMANN, später IVERSEN und ROHOLM eine großkalibrige, starre "Hohlnadel", die perkutan in die Leber eingestochen wurde und mit der unter drehender Bewegung ein Gewebszylinder entnommen werden konnte. Die Handhabung dieser "Nadeln" erforderte große Geschicklichkeit: Vermeiden von größeren Verletzungen anderer Organe auf dem Punktionsweg durch das große Kanülenkaliber, Gefahr von Lebereinrissen bei zu langdauerndem Punktionsvorgang wegen der atemsynchronen Verschiebungen der Leber. Die starre Nadel wurde unter drehenden Bewegungen in die Leber eingeführt und stanzte ein zylindrisches Gewebestück aus. Deshalb mußte auch ein Patient während des schmerzhaften Vorganges der Leberblindpunktion inspiratorisch die Luft anhalten.
Die Mortalitätsrate dieser Punktion betrug anfangs 0,3 %. Damit war die Methode zu risikobeladen und fand keinen Eingang in die Klinikroutine.
Erst MENGHINI hatte 1958 die Idee, eine kochsalzgefüllte Spritze auf eine weit dünnere Punktionskanüle zu setzen, darin einen Sog herzustellen und nun die Punktion im Bruchteil einer Sekunde vorzunehmen. Der Gewebszylinder konnte glatt herausgestanzt werden und wurde fast im selben Augenblick in die Kochsalzlösung der aufgesetzten Spritze eingesaugt.
Die zweite grundlegende Neuerung war die Idee, daß zur histopathologischen Beurteilung auch ein Gewebszylinder von wesentlich geringerem Durchmesser ausreicht, sofern er mit möglichst glatten Rändern und als zusammenhängendes Stück gewonnen werden kann. Die viel feinere Menghini-Nadel und die mit ihr mögliche kürzere Punktionsphase in der Leber machten Lebereinrisse selbst bei unkooperativen Patienten zur Seltenheit. Die

Komplikationen und damit auch das Mortalitätsrisiko konnten drastisch gesenkt werden.
Die Leberblindpunktion ist heute ein Routineeingriff in internistischen Kliniken. Der histopathologische Befund wird bei Begutachtungen von chronischen Lebererkrankungen auch von Versicherungen angefordert.
In der vorliegenden Arbeit soll der intrahepatische Verlauf des Stichkanals bei verschiedenen Methoden der Leberblindpunktion beschrieben werden, insbesondere welche Leberstrukturen im Regelfall bei der Leberblindpunktion getroffen werden und welche gefährdet sind.

P R O B L E M S T E L L U N G

Seit 1958 wurden in aller Welt viele Leberblindpunktionen vorgenommen. Umfangreiche Statistiken über die klinische Erfahrung, Schwierigkeiten und Erfolge mit der Leberbiopsie liegen vor. Die Komplikationsrate dieser invasiven diagnostischen Methode liegt bei 0,1 - 0,9 %. Die Mortalität wird dabei mit 0,01 - 0,4 % angegeben. Es kann u.a. zu Blutungen kommen, zu galliger oder eitriger Peritonitis, zu einem Pneumothorax oder zu Verletzungen von Nachbarorganen.
Ziel dieser Arbeit soll es sein, Hinweise zu geben, wie Komplikationen bei oder nach Leberblindpunktion vermieden werden können: Eventuell durch eine bestimmte Ausrichtung der Kanüle, durch eine optimale Einstichtiefe in das Leberparenchym, durch die Wahl eines möglichst günstigen Einstichpunktes oder durch Vermeiden einer besonders komplikationsträchtigen Einstichstelle.

L I T E R A T U R Ü B E R S I C H T

Vorbereitung des Patienten, Lagerung
Vor jeder Leberblindpunktion sind verschiedene Befunderhebungen an Patienten notwendig: So verlangt SELMAIR (57 a) eine Röntgenthoraxaufnahme als unabdingbar, um daraus die Lage der Thoraxorgane, den Zwerchfellstand, die Ausgestaltung des Sinus phrenicocostalis und eine eventuelle Coloninterposition beurteilen zu können.
LEHR (76) fordert weitergehend neben der Röntgenaufnahme der Lunge auch ein Cholecystogramm sowie ein Differentialblutbild, die Bestimmungen der Blutgruppe, der Blutungszeit, des Quick-Wertes und der Thrombozytenzahl.
Manche Autoren bevorzugen eine leichte Sedierung des Patienten.

Lagerung des Patienten:
Für die Lagerung des Patienten zur Leberblindpunktion werden in der Literatur drei Möglichkeiten angegeben: 1. Rückenlage mit leichter Linkswendung, 2. Rückenlage mit leichter Rechtswendung, 3. reine Rückenlage. Die leichte Linkswendung des Patienten soll ein Zurückfallen des eventuell interponierten Colons bewirken und meistens wird angegeben, der Patient solle den rechten Arm unter dem Kopf verschränken oder den linken Bettrand neben der linken Schulter mit der rechten Hand fassen. Daraus resultiert eine leichte Spreizung der Rippen auf der rechten Seite. Zusätzlich dazu legen THALER, SHERLOCK und KREBS ein festes Kissen oder einen Sandsack unter die linke Lendengegend des Patienten (63, 58, 31). MENGHINI selbst und sieben weitere Autoren wenden diese Methode an (73 a, 40 a, 63 c, 67 a, 31, 33 d, 45).
Mit der leichten Rechtswendung des Patienten möchte man eine Kompression des Stichkanals erreichen und damit der Nachblutungsgefahr entgegnen (58 b, 33 d).
Liegt der Patient flach auf dem Rücken, ist es für ihn und den Untersucher am bequemsten (13, 57 a, 11, 37, 33 d).

Desinfektion
Eine sorgfältige Desinfektion der Haut im vorgesehenen Punktionsgebiet geht jeder Leberblindpunktion voraus.

Lokalanästhesie
Nicht alle Autoren bejahen die Notwendigkeit einer vorherigen Lokalanästhesie. THALER (63 c) folgt jedoch gerne mit der Punktionsnadel exakt dem Weg der Anästhesienadel, wenn diese auf ihrem kurzen Weg kein Gefäß verletzte. So kann er relativ sicher sein, mit der etwas gröberen Punktionsnadel ebenfalls die Intercostalarterien ohne Verletzung zu passieren.

Technik, verschiedene Methoden der Leberblindpunktion
Gebräuchlichste Punktionsnadel ist die Menghini-Nadel:
Länge ca. 7 cm, Wanddicke 0,09 mm (bei PARETS 0,1 mm (47)), äußerer Durchmesser ca. 1,2 bis 1,4 mm, innerer Durchmesser 1,0 bis 1,2 mm.
Die Angaben in der Literatur über die verwendeten Nadeldurchmesser variieren zwischen 0,6 und 2,0 mm. MENGHINI selbst bevorzugt Kanülen mit 1,2 mm Durchmesser, solche zwischen 1,8 und 2,0 mm sollten nur Spezialisten vorbehalten bleiben. Nadeln mit weniger als 1 mm Durchmesser werden hauptsächlich für Leberblindpunktion unter Ultraschallkontrolle benutzt. Die gebräuchlichsten Kanülendurchmesser liegen zwischen 1,2 und 1,6 mm.
Die Länge der Punktionsnadel wurde mit Werten zwsichen 7 und 12 cm angegeben. Die Länge der Nadel darf nicht mit der Einstichtiefe gleichgesetzt werden.
Auch der Anschliff der Nadeln zeigt geringe Unterschiede bei den verschiedenen Punktionskanülen. So sind die Spitzen der Menghini-Nadeln nach außen konvex. Von WALLNÖFER (70) werden

schräg geschliffene Nadeln bevorzugt. Sie sollen einen glatteren Stichkanal bewirken, einen weichen Lebereintritt und größere Gewebszylinder. PARETS (47) entwickelte eine konvexe Spitze, die rundherum gleichmäßig scharf ist. Die Punktionsnadel nach MÜLLER (42) hat einen Flachschliff von 25 Grad. Die flach geschliffene Kanule führe aber zu mehr Komplikationen (1,38 %) gegenüber der 45 Grad-Nadel (0,35 %) und werde daher nur in den Fällen verwendet, in denen die Nadeln mit 45 Grad-Spitze versagen.

MENGHINI (40 d) und PARETS (47) empfehlen die Verwendung eines Stiletts, das 0,5 bis höchstens 1 cm tief in das subkutane Fettgewebe vorstechen soll, die Intercostalmuskulatur aber verschonen soll. Sie wollen damit verhindern, daß sich die Punktionsnadel mit Fett oder mit einem Hautstanzzylinder verstopft. Anscheinend läßt sich in die Nadel eingedrungenes Bindegewebe nicht immer durch kurzes Durchspülen mit Kochsalzlösung aus der bereits aufgesetzten Spritze entfernen.

Ergänzend sei noch die two-operator-Methode von MENGHINI erwähnt, die er 1959 entwickelte und beschrieb und die sich aber bis jetzt nicht so recht durchsetzen konnte (40 d). Diese Methode teilt den Punktionsvorgang selbst und das Erzeugen von Unterdruck im Spritzenkolben in zwei Arbeitsgänge auf, die von zwei Untersuchern parallel ausgeführt werden. Der Punkteur nimmt ausschließlich den Punktionsvorgang vor. Die Punktionsnadel ist über einen dicken Schlauch mit einer Saugspritze in der Hand eines Assistenten verbunden, der nichts weiter zu tun hat, als darin Unterdruck herzustellen. Die Methode ist aufwendig. Der Verbindungsschlauch muß ca. 35 cm lang sein, seine Wanddicke mindestens 2 mm betragen um ein Kollabieren zu verhindern und das Lumen des Schlauches sollte wiederum einen Durchmesser von 2 mm überschreiten, um einen effektiven Sog zu gewährleisten. MENGHINI punktierte 2000 Patienten nach dieser Methode, befand bei gleichen Ergebnissen die Methode aber leichter erlernbar als die "Einmann-Methode".

Bei der **Einstichstelle** für die Leberblindpunktion hat es sich als praktikabel erwiesen, immer die Kreuzungsstelle einer Axillarlinie mit einem Intercostalraum zu nehmen. Da sich in der Praxis eine vordere, mittlere und hintere Axillarlinie bestimmen lassen und sich die Leber vom 6. bis zum 11. Intercostalraum erstreckt, sind entsprechend viele Kreuzungsstellen gegeben. Bei stark vergrößerter Leber kann auch ein transabdominaler Punktionsweg gewählt werden. Grundsätzlich gilt die Regel, daß die Leber perkutiert werden muß und im Bereich der größten Dämpfung der Zugangsweg liegen soll (40 a, 27, 37 a). EMMRICH und WILDHIRT beschreiben als optimalen Einstichbereich das Gebiet zwischen hinterer und mittlerer Axillarlinie. LUNDQUIST hält sich streng an die mittlere. Der Großteil der Autoren jedoch (EHREKE, KELLER, LUNDQUIST, SELMAIR, SHERLOCK, STIEFEL und THALER) wählt die mittlere bis vordere Axillar-

linie als Zugangsweg. LINDNER, MENGHINI und OSTADAL warnen, bei oder vor der vorderen Axillarlinie einzugehen, KREBS dagegen benützt ausschließlich die vordere Axillarlinie. PAULSEN gibt speziell für Zirrhosen lediglich an: "Möglichst hoch an facies convexa, soweit wie möglich weg von der Gallenblase." EHRKE, EMMRICH, SHERLOCK, THALER, KREBS und OSTADAL geben als Intercostalräume, die als Zugangsweg zur Leberblindpunktion geeignet sind, den 6., 7., 8., 9. und 10. Intercostalraum an. WILDHIRT, SELMAIR und STIEFEL grundsätzlich den untersten oder zweituntersten Punkt.

STEVENSON (50) beschreibt eine Methode der transjugularen Leberpunktion. Ein Katheter wird über die Jugularvene in eine Lebervene vorgeschoben, die Punktion erfolgt durch die Wand der Vene in das Lebergewebe. Sollte der Patient nachbluten, erhofft man sich eine Blutung in die eigene Vene. COLOPINTO biopsierte so erfolgreich 300 Patienten mit hohem Blutungsrisiko.

ROBINSON (55) führte den Begriff des "air buffer" ein. Vor dem Punktionsvorgang saugt er drei Kubikzentimeter Luft zu der Kochsalzlösung in die Spritze. Die Luft soll die Traumatisierung des gewonnenen Gewebes vermindern.

Die **Nadelführung** bei der Punktion beschreibt MENGHINI mit Einstich senkrecht zur costocutanen Ebene, Tendenz der Nadelspitze leicht nach caudal und keine Drebewegungen um die Nadellängsachse beim Einstich (40 a). Auch LINDNER, SELMAIR und STRIK richten die Kanüle senkrecht zur costocutanen Ebene aus und stechen gerade, ohne Drehbewegungen in das Leberparenchym ein. Lediglich EMMRICHS führt leichte Drehbewegungen um die Nadellängsachse aus, und meidet beim Einstich die Tendenz nach vorne/median, um die Gallenblase nicht zu verletzen.

Für die **Einstichtiefe** der Punktionsnadel bei der Leberblindpunktion geben MENGHINI, SHERLOCK, LINDNER, OSTADAL und THALER (58 b, 63 c, 33 d, 45) "die gesamte Nadellänge bis zum Anschlag" an. Bei jugendlichen oder zierlichen Personen wird die gesamte Nadellänge nicht ausgenutzt. Grundsätzlich geht EHRKE bei keiner Punktion tiefer als 3 cm in das Lebergewebe ein; EMMRICH nicht mehr als 2 cm, LINDNER nicht mehr als 3 cm, wenn der Nadeldurchmesser größer als 1,4 mm ist. WILDHIRT gibt eine Einstichtiefe von 2 -3 cm oder tiefer an (73 a, 13, 33 d, 5). THEUER (64 b) stellte an 52 Leberbiopsien fest, daß eine zu nahe an der Leberkapsel gewonnene Gewebsprobe infolge des Parenchymumbaus und der Kapselfibrose keine repräsentative Aussage über den Bindegewebsanteil in der Leber ergibt, ansonsten aber durchaus korrekt beurteilbar sei. Dagegen fand ELSTER (12) an 105 Leichenlebern einen signifikanten Unterschied im Parenchymzustand zwischen kapselnah und kapselfern gewonnenen Biopsieproben. Besonders der Schweregrad der Zirrhose sei aus randnahem Punktat nicht zu diagnostizieren.

UNIV. LINZ BIBL.

Der gewonnene Gewebszylinder wiegt bei THALER ca. 15 mg (63 b) und ist 2 -3,5 cm lang. In 1,7 % der Fälle wird für die Diagnostik zuwenig Gewebe gewonnen, in 0,5 % der Fälle kein Lebergewebe.

INDIKATIONEN FÜR DIE LEBERBLINDPUNKTION

Durch MENGHINI hat die Leberblindpunktion Eingang in die medizinisch-diagnostischen Routineeingriffe gefunden. Sie kann bei Patienten zwischen drei und 80 Jahren (PARETS, 47) angewandt werden. Die Risiken haben sich gegenüber früher drastisch vermindert. Dennoch liegt die Letalitätsrate dieses Eingriffs bei ca. 0,2 %; die Indikation zur Leberblindpunktion ist daher immer noch streng zu stellen. Zuerst steht die Entscheidung an, ob im Einzelfall eine Leberblindpunktion, eine Laparoskopie oder eine Laparotomie die adäquate Methode darstellt.

Vorteile der Laparoskopie sind:
die Blickdiagnose, die bei unklarer Lebervergrößerung oder Oberflächenveränderungen möglich ist (WILDHIRT, GROS, 73 B, 21),
die Gefahr, bei Gallengangsverschluß erweiterte Gänge anzustechen entfällt (GROS, 21),
lokale Prozesse sind oft direkt avisierbar (JORI, 26),
eine eventuell entstehende Blutung nach Probeentnahme ist leichter zu stillen.

Vergleichende Untersuchungen zwischen Leberblindpunktion und laparoskopischer Leberdiagsnostik ergeben bei verschiedenen Autoren folgende Übersicht:

	Leber-blindpunktion	Laparo-skopie
Trefferquote zur Erkennung von Metastasen	31 %	85 %
Trefferquote zur Erkennung von Leberzell-Ca/Cholangio-Ca/ gemischtem Tumor	70 %	95 % (JORI, 26)
Fehldiagnose bei Zirrhotikern	23 %	? (GROS, 21)
Lieferung einer Diagnose	75 %	75 % (JORI, 26)

BAERLOCHER (1) stellt daher die Indikationen für eine Laparoskopie
bei Verdacht auf Hepatomegalie
Ikterus
Ascites unklarer Genese
Metastasen
Tumor
Zysten
Splenomegalie
Zirrhose
Hepatitis
Postnekrotische Narbenleber
Peritonealprozessen

Eine sofortige Laparotomie fordert BAERLOCHER bei:
Intraabdominalen Blutungen
Tumor
Cholezystopathien
Pankreatitis
Zirkulationsstörungen im Gefäßsystem des Darmes

Nachteile von Laparoskopie und Laparotomie sind: Sie sind teuer, aufwendig und für den Patienten belastend. Ein diagnostisch erfahrener Operateur ist notwendig. Die Leberblindpunktion ist für den Patienten schonsamer, billiger, ist rasch erledigt (7 b). Der Gewebszylinder kann einem erfahrenen Leberdiagnostiker eingesandt werden, das Präparat bleibt als Beweisstück erhalten. Zweimalige blinde Punktion, gezielt auf verdächtige Bereiche, ließe die Treffsicherheit beider Verfahrensweisen einander nahekommen, nämlich auf ca. 70 % (7b).

Hat man sich für eine Leberblindpunktion entschieden, steht die Frage an, ob sie ambulant oder stationär durchgeführt werden soll. FRANK, MC GILL und EHRKE (17, 39, 11) führen immer wieder ambulant Leberblindpunktionen an Patienten durch und entlassen diese nach ein paar Stunden Beobachtung nach Hause. Voraussetzung dabei ist, daß die Klinik nicht zu weit von der Wohnung des Patienten entfernt ist. Möglicherweise später auftretende Komplikationen seien dann beherrschbar, wenn der Patient sich sofort wieder in der Klinik einfindet.
Als Indikationen für eine ambulante Biopsie werden angesehen: Aufklärung unbekannter Hepatitisfälle, damit die Möglichkeit, frühzeitig zu therapieren und die Möglichkeit, die weitere Verbreitung zu verhindern gegeben ist; Verlaufskontrolle von Hepatitis und Zirrhose, so daß immer nur bei erneutem frischen Schub die stationäre Aufnahme erfolgen muß; Aufdeckung von Steatose, Hämosiderose, denn sie verlaufen oft relativ stumm, Aufdeckung von "stummen" Zirrhosen; Befreiung von der Fehldiagnose "Leberschaden" z.B. bei Hyperbilirubinämie; Klärung von Allgemein- und Systemerkrankungen mit Leberbeteiligung.
Dennoch ziehen die meisten Autoren eine Leberblindpunktion unter stationärer Aufsicht einer ambulanten vor, denn manche

Komplikationen machen sich erst einige Tage nach Punktion bemerkbar. So beschreibt LOVE (36) einen Todesfall am vierten Tag nach Leberblindpunktion durch eine völlig unerwartete schwere Blutung, die den Stichkanal ausfüllte und in die freie Bauchhöhle eindrang. KOTTLORS (29) beobachtet einmal erst am 13. Tag nach erfolgter Punktion ein subkapsuläres Leberhämatom.

Hauptindikationen für die stationäre Leberblindpunktion sind nach LINDNER unklare oder zweifelhafte Diagnose der Lebererkrankung, bzw. nach STRIK und WILDHIRT eine Verlaufs- oder Nachkontrolle auch als dokumentarischer Beleg (33 c, 61, 73 b).
Ferner werden als Indikation für die Leberblindpunktion angeführt: akute (1, 17, 24, 33, 73 b) und chronische (1, 24, 61) Hepatitis: zur Diagnosesicherung und Bestimmung des Schweregrades, zur Verlaufs- und zur Nachkontrolle der Therapie.
Die Fettleber:(1, 17, 24, 33, 61, 73 b) Ausprägungsgrad, Übergang in Zirrhose, Prognose.
Die (stummen) Zirrhosen: (1, 17, 72, 73 b) zu Diagnostik und Verlaufskontrolle.
Seltener angeführte Diagnosen nach Leberblindpunktion sind: Hyperbilirubinämie (33 f, 61, 73 b), Klärung von Allgemein- und Systemerkrankungen mit Leberbeteiligung oder Lebervergrößerung (1, 17, 72), mechanischer Verschlußikterus (33 f, 72, 73 b), Hepatomegalie bei normalen Leberfunktionsproben (61, 72), Speichererkrankungen der Leber (24, 72), pathologische Laborwerte (61), Parenchymschäden unbekannter Herkunft, hämatologische Erkrankungen (61), postnekrotische Narbenleber (73 b) und als weniger invasive diagnostische Möglichkeit bevor man einen größeren Eingriff vornimmt, z.B. eine Laparoskopie (63 b).
Im Verdacht auf Lebermetastasen sehen BROICHER, BRASE, FRANK und JORI (5, 17, 26, 6) eine Indikation für eine Leberblindpunktion, THALER (63), WILBER (72 b) und HURWITZ (25) stechen direkt in einen palpablen Leberknoten. Dieses Vorgehen bleibt aber von der überwiegenden Mehrzahl der Ärzte nicht unwidersprochen. So wird die Chance, rein zufällig eine (womöglich noch kleine) Metastase zu treffen, als denkbar gering angesehen. Ist die Leber erst einmal voller Metastasen, erübrigt sich die bioptische Diagnostik und strapaziert nur den Geldbeutel der Krankenkassen oder des Patienten, außerdem könnte eine Tumoraussaat begünstigt werden (22). Moderne Methoden der Diagnostik von Lebermetastasen, wie etwa über Ultraschall oder CT, erlauben eine klare Diagnose (53).

Um die Diagnosefindung und die Vor- und Nachkontrolle effektiver zu gestalten, setzen manche Autoren in der Leberdiagnosik zusätzlich Röntgen/Angiographie/Scanner ein. So kombinieren FRANK und BRASE die Szintigraphie mit der Feinnadelpunktion, um lokale Prozesse in der Leber sichtbar zu machen (17, 5).

LIPTON benutzt einen Scanner, um unter Sichtkontrolle zu punktieren. Die Plazierung der Nadel sei so besser, die Blindpunktion würde vielleicht sogar überflüssig. Zumindest sei eine Nachkontrolle mit dem Scanner nach erfolgter Punktion zu empfehlen (34).

Ein Fortschritt des Ultraschalls ist (RASMUSSEN, 53), daß kein bestimmter Einstichpunkt für die Leberblindpunktion mehr nötig ist. Gerade Lebermetastasen kann man so exakt anvisieren und dann auf bislang völlig unorthodoxen Wegen anpunktieren. Damit erhöht sich die Trefferquote von bisher 31 % bei Blindpunktionen von Metastasen auf 80 - 85 % unter sonographischer Kontrolle. SELMAIR (57 a) fertigt vor Leberblindpunktion ein Röntgenbild des Thorax zur Übersicht an. ORTMANN (44) fertigt ein Röntgenbild nach erfolgter Punktion an, um einen eventuell entstandenen Pneumothorax zu erkennen. RAINES (52) untersucht die Lebern von 40 Patienten vor und nach Leberblindpunktion mit einem Scanner und stellte dabei dreimal post punktionem Aussparungen im Bereich des Stichkanals fest. Eine Leberangiographie wird nach erfolgter Punktion von WALLACE (69) angefertigt, um den Weg der Nadel und eventuell entstandene (pseudo) Aneurysmata, AV-Fisteln und Hämatome zu dokumentieren.

KONTRAINDIKATIONEN FÜR DIE LEBERBLINDPUNKTION

Die meisten Autoren zählen eine Reihe von Kontraindikationen für die Leberblindpunktion auf, oft noch unterteilt in "absolute" und "relative".
Als **absolute** Kontraindikationen gelten: Blutgerinnungsstörungen, infektiöse Prozesse in der rechten Pleurahöhle oder im Unterlappen der rechten Lunge, Leberabszesse, Gallenblasenempyeme oder subphrenische Abszesse anderen Ursprungs, Zysten- oder Hämangiomleber, Echinokokkus, keine oder kaum vorhandene Leberdämpfung (27, 61, 63 b).

Zu den **relativen** Kontraindikationen gehören: Verschlußikterus (nach THALER nur extrahepatischer), große Metastasen, ein extremes Lungenemphysem, schwerkranke/kachektische Patienten, akute Cholangitis, fehlende/mangelnde Leberdämpfung (als mögliche Ursache dafür gibt THALER an: Kantenstellung der Leber, schweres Emphysem, CHILAIDITI-SYNDROM (Interposition des Colon zwischen Leber und Thoraxwand), Hernie/Lähmung/Relaxation der rechten Zwerchfellkuppe, Situs inversus) (27, 61, 63 b).
Stauungsleber, Ascites und Zirrhose werden von manchen Autoren nur als relative Kontraindikationen angesehen.
Die Nachteile der Leberblindpunktion bei der Leberzirrhose sind: die Gewinnung einer adäquaten Menge histologisch gut be-

urteilbaren Materials ist gerade bei Zirrhotikern oft erschwert, da das Material zerbröckelt und dadurch die Parenchymarchitektur zerstört wird. Der Pathologe kann auch einmal nur Bindegewebe oder Gewebszylinder aus einem zufälligerweise gerade intakten Zirrhoseknoten erhalten (35). Auch kann die Leber so hart und geschrumpft sein, daß die Nadel sie vor sich herschiebt und somit überhaupt kein Gewebe gewonnen wird. Ein Netz von Varizen kann sich bei fortgeschrittenem Stadium in der Nähe der Leber befinden (z.B. erweiterte paraumbilikale Venen, rekanalisierte Nabelvene etc.), die nach versehentlichem Anspunktieren besonders stark bluten können; u. a. auch deshalb, weil beim Patienten mit Leberzirrhose die Gerinnung verzögert ist. An geschrumpfter Leber liegt die Gallenblase weiter rechts als im Normalfall und ist oft gestaut. Die Gefahr, sie anzupunktieren ist somit ungleich größer als bei einer gesunden Leber (73 b). Dennoch ist gerade für die Prognose einer Leberzirrhose die genaue Feststellung des Stadiums und der Progredienz wichtig.
Nur CONN befürwortet fast uneingeschränkt die Anwendung der Leberbiopsie. Von Mißerfolgen würde häufiger berichtet als von glatt verlaufenden Fällen, deshalb verzerre sich das Bild zu Ungunsten der Blindpunktion. Für ihn gibt es keine absolute Kontraindikation (7 a).

KOMPLIKATIONEN BEI UND NACH EINER LEBERBLINDPUNKTION

Im Rahmen einer Studie über allgemeine Auswirkungen der Leberblindpunktion an Patienten beschreibt SELMAIR einen leichten Anstieg der GOT und GPT, der sich jedoch bald rückbildete. Die häufig geäußerte Befürchtung, eine bestehende Lebererkrankung könnte sich durch diesen Eingriff verschlimmern, bestätigte sich nicht (57 b).

Nach Leberblindpunktionen treten selten (in 0,1 - 0,9 %) schwere Komplikationen, in weiteren 0,10 - 0,4 % tödliche Komplikationen auf. Die prozentualen Häufigkeitsangaben für Komplikationen nach Leberblindpunktion variieren von Autor zu Autor. Meist handelt es sich um Blutungen und gallige Peritonitis.

Komplikationen

0,9 % (46)
0,34 % (43)
0,32 % (63) unter 10000 Patienten
0,29 % (33 g)
0,089 % (73 c)

MENGHINI gibt an, nach 1300 Biopsien keinen Zwischenfall erlebt zu haben.

Morbidität

Eine mögliche Ursache der Morbidität ist eine Blutung aus einer verletzten Intercostalarterie oder einem Zwerchfellgefäß, einer anpunktierten Lebervene, einem Pfortaderast oder aus einem anpunktierten Leberhämangiom. Auch aus einer versehentlich anpunktierten Niere oder einem punktionsbedingten Leberriß kann es stark bluten. Eine Sickerblutung kann entstehen bei Anstechen einer Metastase oder bei Vorliegen einer hämorrhagischen Diathese (13, 21, 29, 33 a, 43, 48 a, 57 a, 58 a, 60, 61, 63 b, 67, 73 c).
Ein entstehendes subkapsuläres Leberhämatom kann durch Dehnung der Leberkapsel große Beschwerden durch Spannungsschmerz bereiten. Es kann außerdem einen Blutdruckabfall bewirken, einen Abfall des Hämatokrit und Pleuraeffusionen (7, 52, 67, 69). Eine Blutung kann sich u.U. auch erst Tage nach erfolgter Punktion bemerkbar machen. Ein Hämothorax wird in seltenen Fällen beschrieben (29, 61).
Wird durch die Punktion eine Verbindung zwischen einer Arterie und einem Gallengang geschaffen, kann es zu einer Hämobilie kommen (8). CONN (7 c) fand unter 2400 Biopsien einen Fall von massiver Hämobilie.

In einer Studie an 200 Patienten vergleicht EWE (14) die intra- und extrahepatische Gerinnungszeit. Dazu werden im peripheren Blut jedes Patienten Thrombozytenzahl, Prothrombinzeit und Gerinnungszeit bestimmt. Jeder Patient wird mit einer Nadel von 1,2 und 1,8 mm Durchmesser punktiert und die Dauer der lokalen Blutungszeit bestimmt. Weder beim Patienten mit Leberzirrhose noch beim nichtzirrhotischen Patienten besteht eine Korrelation zwischen den im peripheren Blut gemessenen Gerinnungsparametern und der tatsächlichen Blutungszeit der Leberverletzung. Zudem ergeben sich beim Zirrhotiker zwei verschiedene lokale Gerinnungszeiten, je nach Kaliber der Punktionsnadel. Dieses Ergebnis führt EWE auf zwei Hauptgründe zurück: zum einen sei die Konzentration der Gerinnungsfaktoren in der Leber höher als im peripheren Blut, jene sei aber für die Dauer der Blutungszeit nach Leberverletzung ausschlaggebend. Zum anderen bewirke die Leberelastizität eine Kompression des Stichkanals. Diese Elastizität sei beim Zirrhotiker stark vermindert, so daß der größere Stichkanal auch länger nachblutet. EWE empfiehlt dennoch die Erhebung eines genauen Gerinnungssatuts, daneben aber beim leberzirrhotischen Patienten die laparoskopische Leberpunktion mit der Möglichkeit der gezielten Blutstillung.

Um einer Blutung generell zuvorzukommen, lassen RILEY (54) und TOBIN (65) die Kanüle (einer tru-cut-Nadel in diesem Fall) im Lebergewebe kurzfristig stecken, setzen rasch eine neue Spritze, gefüllt mit Gelschaum, auf und spritzen ihn in den Punktionskanal. Nachblutungen scheinen damit seltener zu sein, nur ist damit der entscheidende Vorteil der Menghini-Methode, die kurze Verweildauer der Nadel in der Leber, vergessen. Von 20 so behandelten Patienten (54) starb einer an einer Intraperitonealblutung nach Leberriß.

Peritonitis, gallig oder eitrig, ist eine weitere Komplikationsmöglichkeit der Leberblindpunktion (13, 29, 33 a, 41, 43, 48 a, 57 a, 58 a, 60, 61, 62, 63 b, 67 b, 73 c). Besonders groß ist die Gefahr einer galligen Peritonitis bei Punktion eines gestauten Gallenganges oder der beim Zirrhotiker oft weit rechts lateral gelegenen Gallenblase (zudem wenn diese entleerungsuntüchtig ist (21)). Auch beim kachektischen Patienten mit Pankreaskopf-Carcinom ist die Gefahr einer galligen Peritonitis nach Leberblindpunktion erhöht gegeben (33 e). LUNDQUIST fand bei 15 von 2611 Patienten im Biopsiezylinder Galle beigemischt (37 b).

Pneumothorax (17, 29,33 a, 44, 48a, 57 a, 61, 63 b, 73 c): WILDHIRT erwähnt einen Fall von Totalkollaps mit Spannungspneu nach Leberblindpunktion. THALER läßt vor jeder Leberblindpunktion eine Röntgenaufnahme des Thorax anfertigen, um die untere Lungengrenze zur Lage der Leber in Bezug setzen zu können.

Verletzung von Nachbarorganen (29, 33 a, 37 b, 39, 58 a, 61, 63 b): LINDNER und THALER erstellen eine "Gefahren-Skala" für diejenigen Organe, die bevorzugt fälschlicherweise anpunktiert werden. An erster Stelle stehen die Nieren, dann folgen mit abnehmender Häufigkeit Gallenblase - extrahepatische Gallengänge - Colon - Pankreas - Nebennieren - Lunge -Dünndarm. Unter 1000 Punktionen hat PERRAULT (49) in 0,9 % andere Organe anpunktiert. THEUER (64 a) gibt an, unter 1000 Patienten 1,6 % Fehlpunktionen gehabt zu haben, davon achtmal die rechte Niere, dreimal nur Bindegewebe, zweimal Muskulatur, einmal eine Pleuraschwarte, einma' Knorpelgewebe, einmal die rechte Nebennierenrinde.

Schmerzen werden recht häufig als Komplikation nach Leberblindpunktion angegeben (4, 33 c, 39, 41, 60). Sie gehen vom verletzten parietalen Blatt der Pleura und des Peritoneum aus, aber auch von der Leberkapsel und vom Diaphragma. Auch kann ein angestochener Intercostalnerv Beschwerden bereiten. Über den rechten Nervus phrenicus können Schmerzen in die rechte Schultergegend projiziert werden (27). Auch das kann größere Beschwerden bereiten.

Weitere Morbiditätsursachen sind peritonealer/pleuraler Schock (27, 33 d, 60, 67) (es kommt zu heftigen Schmerzen, Schweißausbruch, Tachykardie und zu einem Blutdruckabfall), Pleuritis exsudativa (33 d, 41, 57), arterio-venöse Fistel (eine solche Fistel wird vor allem bei Nachkontrollen innerhalb von Studien entdeckt - vorher-nachher Szintigraphie oder Sonographie - oder durch eine Angiographie aufgrund eines murmelnden Geräusches über der Leber (sie scheint primär keine typischen Beschwerden zu verursachen)) (51, 69), Perihepatitis (58 a), Abbrechen der Nadel während der Punktion (33 d, 63 a, 76), Bronchopneumonie (33 d, 63 d), gallige peritoneale Reizung ohne schwere Folgen (73 c) und als Sonderfall beschreibt BENITZHAK (3) einen Leberabszeß: 900 ml Eiter wurden entleert, die Kultur ergab hauptsächlich Klebsiellen. Der Autor vermutet eine Aszension der Keime aus dem Darm nach vornangegangener operativer biliodigestiver Anastomose. Weiterhin werden folgende seltene Komplikationen nach Leberblindpunktionen in der Literatur beschrieben: Ikterus, Transaminasenanstieg bei floriden Prozessen (57), Fieber (41), ein Pseudoaneurysma (man sollte deshalb immer nach erfolgter Leberblindpunktion eine Angiographie anfertigen)(69), galliges Pleuraempyem, subcutanes Emphysem, Luftembolie, Tumoraussaat (61), Lymphorrhoe, nach Anstechen eines Hämolymphangioms (mit einer Chiba-Nadel) (9).

Nach THALER ereignete sich vor Einführung der MENGHINI-Methode ein Todesfall auf 540 Leberblindpunktionen (0,19 %). Heute haben sich die **tödlichen Komplikationsfälle** auf einen Fall unter 5800 Punktionen, das entspricht 0,017 % reduziert (63 b). In der Literatur werden folgende Prozentangaben für tödlich verlaufende Komplikationen angegeben:

0,4 % (46)
0,17 % (48 a) unter 1129 Patienten
0,17 % (58 a)
0,14 % (67)
0,015 % (33 g) unter 80000 Punktionen
0,015 % (43)
0 unter 235 Patienten (60)
0 unter 350 Patienten (61)

Als Todesursachen werden aufgeführt:
Intraabdominales oder intrathorakales Verbluten (33 a, 62, 67) infolge eines akuten fibrinolytischen Syndroms, unstillbarer Sickerblutung aus einer angestochenen Metastase, einer Leberruptur bei Metastasenleber, Verletzen eines intrahepatischen Hämangioms. Als weitere Ursachen werden ein Hämatothorax durch Verletzen einer Intercostalarterie beschrieben, die Ruptur einer Zwerchfellarterie mit nachfolgendem intraabdominalen Verbluten. Auch eine ungeklärte Systemerkrankung mit Cor pulmonale, akuter Retikulose oder Miliar-Tuberculose (sepsis acutissima Landouzy) sind mögliche Todesursachen nach einer Leberblindpunktion.

Gallige Peritonitis: Nach Punktion einer atypisch gelegenen Gallenblase, bei Patienten mit Leberzirrhose oder Kachexie bei Pankreaskopf-Carcinom kann es zu einer galligen Peritonitis kommen (33 a, 62).

Anaphylaktischer Schock: Ein anaphylaktischer Schock wird von zwei Autoren als Todesursache nach Leberblindpunktion angegeben (33a, 62).

Septischer Schock: Durch die Punktion wurde eine Verbindung zwischen einem abszeßartigen Gallengang und einem Pfortaderast geschaffen. Es kam zu einer schweren eitrigen Phlebitis mit Abscheidungsthrombus und darauffolgendem Schock (71).

Perforation abdominaler Organe mit folgender Peritonitis und letalem Ausgang (62), Tumoraussaat, Pneumothorax (z.B. Ventilpneumothorax mit darauffolgendem Rechtsherzversagen), Status asthmaticus bei Emphysem und Leberriß mit darauffolgendem intraabdominalem Verbluten (33 a, 62, 71, 74).

MÖGLICHKEIT DER DIAGNOSE-STELLUNG AUFGRUND EINER LEBERBLINDPUNKTION

Wichtig für die histologische Beurteilung des Gewebszylinders sind scharfe Ränder, ausreichende Größe und, was bei Zirrhotikern nicht immer leicht zu erzielen ist, ein zusammenhängendes Gewebsstück. MENGHINI meint, daß keine Zirrhose einer dreimaligen Leberblindpunktion entgehen kann. Anders ist es bei kleinen lokalen Leberprozessen oder bei solchen, die sich auf einen Leberlappen beschränken. Es ist wichtig, sich mit der vermuteten Krankheit gleich die Wahrscheinlichkeit zu überlegen, mit der in dem kleinen Gewebszylinder die erwartete pathologische Veränderung vorzufinden sein kann. Ein Sonogramm oder eine Szintigraphie kann hier sehr hilfreich sein.

Nach THALER (63 d) beträgt die Effektivität der Diagnosefindung bei Leberblindpunktion:

1. Punktion bei 1786 Patienten mit der Diagnose "Leberkrankheit":

980 Patienten	Diagnose der genauen Lebererkrankung geklärt
687 Patienten	Diagnose der Lebererkrankung mußte geändert werden in andere Organerkrankung
119 Patienten	Diagnose bleibt weiterhin ungeklärt

2. Punktion bei 837 Patienten mit bekannter Krankheit, Leberbeteiligung fraglich:

in 66 %	Leber beteiligt
in 27 %	Leber nicht beteiligt
in 7 %	keine neue Diagnose

3. Punktion bei 590 Patienten mit leberverdächtigen Symptomen, ohne klinische Erkrankung:

in 59 %	Diagnose gestellt
in 33 %	Leber unbeteiligt
in 8 %	Diagnose unklar

Die exaktesten Diagnosen, welche allgemein durch Leberblindpunktion abgesichert werden, sind:

Leberzirrhose (2, 6, 24, 31, 43). Bei geübtem Untersucher und erfahrenem Pathologen kann dieses häufige Krankheitsbild exakt diagnostiziert und in seinem Schweregrad festgelegt werden (histologische Diagnose in ihrer Treffsicherheit: 50 % (6), 51 % (24), 79 % (33 d)).

Hepatitis, unterteilt in infektiös-nichtinfektiös und aktiv-chronisch (2, 6, 24, 31, 43, 48 b). Die Treffsicherheit der histologischen Diagnose bei chronischer Hepatitis wird angegeben mit 81 % (24), 82,7 % (6) und 89 % (33 d). Akute Hepatitis erkenne man im histologischen Präparat zu 89 % (33 d). Die Biopsie erlaubt die exakte Diagnose- und Prognosestellung und ist für die Verlaufs- und Nachkontrolle wichtig.

Fettleber (2, 6, 31, 43). Hier läßt sich, durch die histologische Untersuchung für die Prognose wichtig, zwischen reversiblem und irreversiblem Stadium unterscheiden. Die Treffsicherheit bei der Diagnosestellung sei 96 % (24) oder gar 100 % (6).

Unterschiedlich wird die Treffsicherheit der Diagnose beurteilt bei: Tumoren, intrahepatischer Cholestase oder extrahepatischer Obstruktion, Cholangitis, bei toxischer Schädigung (z.B. Pilze, Medikamente oder Alkohol), bei entzündlich-toxischer Leber (z.B. Gallenwegserkrankung), bei Tuberkulose, granulomatösen Erkrankungen, Hämosiderose/-chromatose und anderen Speicherkrankheiten, bei Beteiligung der Leber an infektiösen Systemerkrankungen, Dubin-Johnson-Syndrom, bei Blutstauung und dann, wenn normale Leberwerte vorliegen, der Patient aber dennoch über Beschwerden klagt (2, 3, 6, 23, 27, 31, 43, 48 b).

FEDERLIN (15), LINDNER (33 d), WALDSTEIN (68), MAHARAJ (38) und WONDWOSEN (75) überprüften im Rahmen einer Studie ihre Punktionsergebnisse durch nachträgliche Laparoskopie oder Laparotomie (LINDNER), bei den Todesfällen auch durch Autopsie (LINDNER/FEDERLIN/WALDSTEIN/WONDWOSEN), oder durch mehrfache Wiederholung der Blindpunktion (MAHARAJ). FEDERLIN fand in 77 % völlige Übereinstimmung der Ergebnisse zwischen Leberbiopsie und nachträglicher Autopsie. LINDNER stellte Fehldiagnosen von 4 - 21 % lediglich bei bestimmten Krankheitsbildern wie Zirrhosen/intrahepatische Cholestase und Hepatitis fest. WALDSTEIN fand in 10 % einen signifikanten Unterschied zwischen den Gewebsproben, die aus verschiedenen Lappen ein und derselben Leber gewonnen worden waren. WONDWOSEN bezeichnet nur Metastasen, Granulome, primäres Leberzell-Carcinom und Abszesse als blindbioptisch schwer zu diagnostizieren und MAHARAJ bezeichnet drei aufeinanderfolgende Punktionen als gefahrlos und ausreichend für die Stellung einer Diagnose, selbst bei fokalen Veränderungen der Leber.

U N T E R S U C H U N G S G U T U N D M E T H O D E

Untersuchungsgut

Es standen mir 50 konservierte Leichen Erwachsener aus dem Präpariergut des Wintersemesters 1985/1986 der Anatomischen Anstalt zur Verfügung. Das Alter der Verstorbenen betrug zwischen 42 und 99 Jahre. Sie wurden nicht nach besonderen Gesichtspunkten ausgewählt, stellten also einen relativ repräsentativen Querschnitt durch die ältere Bevölkerungsschicht dar. Frauen und Männer waren ungefähr im gleichen Verhältnis vertreten. Die Lebern erschienen makroskopisch, außer zwei Lebern mit multiplen Zysten und einem Fall von geringgradiger feinknotiger Zirrhose, unauffällig. Zwei wichtige Bedingungen für die Punktion, nämlich Rückenlage und maximale Expiration waren gegeben, der rechte Arm konnte für die Punktion nicht hochgenommen werden.

Methode

Bei der Nadel handelt es sich um eine Menghini-Nadel von 1,9 mm Durchmesser. 7 cm von der Spitze entfernt wurde eine Metallscheibe von ca. 2 cm Durchmesser als Arretierung auf die Nadel gelötet, um die Einstichtiefe ab der Hautoberfläche auf maximal 7,0 cm festlegen zu können.

Jede Leber wurde in drei verschiedenen Höhen, am Oberrand der 7., 9. und 11. Rippe, grundsätzlich auf einer Longitudinalen zwischen mittlerer und vorderer Axillarlinie punktiert. Diese

Linie bildet das Lot auf den Schnittpunkt des Musculus pectoralis minor (Unterrand) mit dem Musculus serratus anterior (ventrale Ursprungszacke).
Zur späteren Lagekontrolle der Stichkanäle wurden bei jedem Punktionsvorgang für jede Punktionshöhe unterschiedlich farbige Technovitlösungen in den Stichkanal eingebracht:

rot für die Punktion vom Oberrand der 7. Rippe aus
grün für die Punktion vom Oberrand der 9. Rippe aus und
blau für die Punktion vom Oberrand der 11. Rippe aus.

Um die Einstichrichtung möglichst senkrecht zur costocutanen Ebene durchführen zu können, wurde eine plane 0,5 cm dicke Metallscheibe von ca. 7 cm Durchmesser an der vorgesehenen Punktionsstelle der Haut angelegt. Durch ein im Zentrum der Scheibe gebohrtes kleines Loch wurde punktiert. Die Arretierungsplatte an der Kanüle kam schließlich plan auf die Metallscheibe zu liegen.

Die Tiefe des Stichkanals in der Leber war abhängig von der individuellen Dicke der Subcutis und der Muskelschichten sowie der Entfernung der Lebern von der Brustwand. Die durchschnittliche Länge des Stichkanals in der Leber betrug ca. 4 cm.

Arbeitsvorgang

a) Die Punktionsstelle wurde aufgesucht, die Metallscheibe aufgelegt.
b) Die Nadel wird mit ihrem Mandrin in das zentrale Loch der Scheibe eingeführt und bis zum Anschlag in die Leber eingestochen.
c) Durch leichtes Hin- und Herschieben des Mandrins wurde die Kanüle von eventuelleingedrungenem Gewebe gereinigt. Dann Entfernung des Mandrins.
d) Eine 5 ml-Spritze, gefüllt mit ca. 2 ml Technovit-Farblösung wurde der Kanüle aufgesetzt und der Inhalt beim Zurückziehen der Nadel gleichzeitig langsam in den Stichkanal gedrückt.
An jeder Leber wiederholte sich dieser Vorgang entsprechend der drei Punktionsstellen dreimal in den unterschiedlichen Einstichhöhen mit den ausgewählten verschiedenen Farben rot, grün und blau.
e) Im Rahmen des makroskopischen Kurses wurde das Abdomen eröffnet und folgende Rippenbezüge der Leber bestimmt: Die Projektion der Leberkuppe auf die Thoraxwand in der Medioclavicularlinie. Der rechte Leberunterrand in seiner Projektion auf die Thoraxwand in der Medioclavicularlinie sowie im Bereich zwischen mittlerer und vorderer Axillarlinie.
f) Daraufhin wurde die Leber dem Situs entnommen.
g) Die Dicke des rechten caudalen Leberrandes wurde 2 cm proximal der Kante des caudalen Randes gemessen.

h) Die Leber wurde nun entlang des Stichkanals in annähernd horizontale Scheiben geschnitten und die Farbspuren der Stichkanüle aufgesucht.

i) Die in den Schnitten zu erkennenden Gefäße und Gallengänge, die den jeweiligen Stichkanal kreuzten oder im Umkreis von 1 cm um den Stichkanal verliefen, wurden bestimmt. Druchmesser und Lage der Gefäße sowie der intrahepatischen Gallengänge 7 m jeweiligen Stichkanal wurden vermessen.

j) Weiterhin wurden Fehlpunktionswege festgehalten; so ob der Leberhilus, die Gallenblase oder andere Organe angestochen wurden, oder ob die Leber durchstochen oder überhaupt nicht getroffen worden war.
Beim Eröffnen des Abdomens fielen ab und zu äußerlich sichtbare Technovit-Farbspuren an dem Stichkanal benachbarten Organen auf. Diese Organe wurden z.T. aufgeschnitten, um eventuell die Lokalisation der Kanülenspitze beim Punktionsvorgang zu rekonstruieren.

B E F U N D E

Im Folgenden sind die Einzelbefunde und Beobachtungen für jedes Praparat tabellarisch zusammengestellt. Alle Meßwerte sind in Zentimeter angegeben.

P R Ä P A R A T N R . 1

Leberausdehnung: in Medioclavicularlinie von 3. bis 7. Rippe

zwischen vorderer und mittlerer Axillarlinie bis 9. Rippe

Leberdicke (2 cm proximal des rechten Leberunterrandes): 1,5 cm

Leberblindpunktion in Höhe des Oberrandes der Rippe	Stichtiefe (cm) in Leber	
7	3,7	**Kaliber (cm) angetroffener Strukturen auf dem Punktionsweg:** Pfortaderast 0,25 (bei Stichtiefe 1 von Leberoberfläche) **Kaliber (cm) unmittelbar dem Stichkanal benachbarter Strukturen (Umkreis 1 cm)** Pfortaderast 0,65 (bei Stichtiefe 2,5 von Leberoberfläche Abstand 0,6 vom Stichkanal) Gallengang 0,5 (bei Stichtiefe 5,0 von Leberoberfläche Abstand 1,3 vom Stichkanal)
9	Punktionsweg führte an Leber vorbei	
11	Punktionsweg führte an Leber vorbei	

P R A P A R A T N R . 2

Leberausdehnung: in der Medioclavicularlinie von 3./4. bis 7. Rippe

zwischen vorderer und mittlerer Axillarlinie bis 9. Rippe

Leberdicke (2 cm proximal des rechten Leberunterrandes): 2,3 cm

Leberblindpunktion in Höhe des Oberrandes der Rippe	Stichtiefe (cm) in Leber	
7	3,6	**Kaliber (cm) angetroffener Strukturen auf dem Punktionsweg:** Pfortaderast 0,3 (bei Stichtiefe 1,5 von Leberoberfläche)
9	4,0	**Kaliber (cm) unmittelbar dem Stichkanal benachbarter Strukturen (Umkreis 1 cm)** Lebervene 0,25 (bei Stichtiefe 1 von Leberoberfläche Abstand 0,5 vom Stichkanal) Lebervene 0,15 (bei Stichtiefe 2 von Leberoberfläche Abstand 0,5 vom Stichkanal) Lebervene 0,15 (bei Stichtiefe 2 von Leberoberfläche Abstand 0,1 vom Stichkanal)
11	Punktionsweg führte an der Leber vorbei Farbspur auf der rechten Niere	

P R Ä P A R A T N R . 3

Leberausdehnung: in der Mediocla vicularlinie von 3./4. bis 8. Rippe

zwischen vorderer und mittlerer Axillarlinie bis Unterrand 9. Rippe

Leberdicke (2 cm proximal des rechten Leberunterrandes): 2 cm

Leberblindpunktion in Hohe des Oberrandes der Rippe	Stichtiefe (cm) in Leber	**Kaliber (cm) unmittelbar dem Stichkanal benachbarter Strukturen (Umkreis 1 cm)**
7	3	Lebervene 0,2 (bei Stichtiefe 3 vom Leberoberfläche) Abstand 0,7 vom Stichkanal)
9	2	Leber durchstochen Farbspur auf Colon ascendens
11	Punktionsweg führte an der Leber vorbei	

P R A P A R A T N R . 4

Leberausdehnung: in der Medioclavicularlinie von 3./4. bis Unterrand 6. Rippe
zwischen vorderer und mittlerer Axillarlinie bis 8./9. Rippe
Leberdicke (2 cm proximal des rechten Leberunterrandes): 1,8 cm

Leberblindpunktion in Höhe des Oberrandes der Rippe	Stichtiefe (cm) in Leber	Kaliber (cm) angetroffener Strukturen auf dem Punktionsweg:
/	nicht verfolgbar	Pfortaderast 0,25 (bei Stichtiefe 1 vom Leberoberfläche)
9	2,7	Leber durchstochen
11	Punktionsweg führte an der Leber vorbei	

P R Ä P A R A T N R . 5

Leberausdehnung: in der Medioclavicularlinie von 4. Rippe bis Rippenbogenrand
zwischen vorderer und mittlerer Axillarlinie bis 2 cm caudal des Rippenbogenrandes

Leberdicke (2 cm proximal des rechten Leberunterrandes): 2 cm

Leberblindpunktion in Hohe des Oberrandes der Rippe	Stichtiefe (cm) in Leber	Kaliber (cm) angetroffener Strukturen auf dem Punktionsweg:
7	4,3	Leberarterie 0,2 (bei Stichtiefe 2 von Leberoberfläche) Lebervene 0,2 (bei Stichtiefe 4,3 von Leberoberfläche) **Kaliber (cm) unmittelbar dem Stichkanal benachbarter Strukturen (Umkreis 1 cm)** Pfortaderast 0,5 (bei Stichtiefe 4,3 von Leberoberfläche Abstand 1 vom Stichkanal)
9	5,2	Kaliber (cm) angetroffener Strukturen auf dem Punktionsweg: Pfortaderast 0,6 (Hilusnahe) (bei Stichtiefe 4 von Leberoberfläche)
11	Punktionsweg führte an der Leber vorbei	

PRÄPARAT NR. 6

Leberausdehnung: in Medioclavicularlinie von 4. Rippe bis 5 cm caudal des Rippenbogenrandes
zwischen vorderer und mittlerer Axillarlinie bis 1 cm caudal des Rippenbogenrandes

Leberdicke (2 cm proximal des rechten Leberunterrandes): 0,5 cm

Leberblindpunktion in Höhe des Oberrandes der Rippe	Stichtiefe (cm) in Leber	
7		Punktionsweg führte an Leber vorbei Punktionsweg führte in rechten Lungenunterlappen
9	3,7	**Kaliber (cm) angetroffener Strukturen auf dem Punktionsweg:** Pfortaderast 0,7 (bei Stichtiefe 2,5 von Leberoberfläche) **Kaliber (cm) unmittelbar dem Stichkanal benachbarter Strukturen (Umkreis 1 cm)** Lebervene 0,3 (bei Stichtiefe 1,5 von Leberoberfläche Abstand 0,1 vom Stichkanal) Pfortaderast 0,5 (bei Stichtiefe 3,5 von Leberoberfläche Abstand 0,2 vom Stichkanal)
11	3,5	**Kaliber (cm) angetroffener Strukturen auf dem Punktionsweg:** Pfortaderast 0,5 (bei Stichtiefe 2 von Leberoberfläche) Lebervene 0,4 (bei Stichtiefe 3 von Leberoberfläche) Leber durchstochen, Farbspur cranial und lateral der rechten Niere

P R Ä P A R A T N R . 7

Leberausdehnung: in der Medioclavicularlinie von 4. Rippe bis Rippenbogenrand
zwischen vorderer und mittlerer Axillarlinie bis Rippenbogenrand

Leberdicke (2 cm proximal des rechten Leberunterrandes): 3 cm

Leberblindpunktion in Höhe des Oberrandes der Rippe	Stichtiefe (cm) in Leber	Kaliber (cm) angetroffener Sktrukturen auf dem Punktionsweg: Leberarterie 0,5 (bei Stichtiefe 3,5 von Leberoberfläche)
7	4,7	**Kaliber (cm) unmittelbar dem Stichkanal benachbarter Strukturen (Umkreis 1 cm)** Pfortaderast 0,3 (bei Stichtiefe 1,5 von Leberoberfläche Abstand 0,2 vom Stichkanal)
9	4	Kaliber (cm) angetroffener Strukturen auf dem Punktionsweg: Pfortaderast 0,55 (bei Stichtiefe 3,3 von Leberoberfläche) Leber durchstochen
11	Punktionsweg führte an der Leber vorbei Farbspur am Unterrand der Leber und am Nierenpol	

P R Ä P A R A T N R . 8

Leberausdehnung: in der Medioclavicularlinie von 4. Rippe bis Rippenbogenrand
zwischen vorderer und mittlerer Axillarlinie bis Unterrand 10. Rippe
Leberdicke (2 cm proximal des rechten Leberunterrandes): 2 cm

Leberblindpunktion in Höhe des Oberrandes der Rippe	Stichtiefe (cm) in Leber	
/	2,2 dann nicht mehr nachweisbar	**Kaliber (cm) angetroffener Strukturen auf dem Punktionsweg:** Gallengang 0,6 (bei Stichtiefe 1,3 von Leberoberfläche)
9	4,5	**Kaliber (cm) angetroffener Strukturen auf dem Punktionsweg:** Gallengang 0,8 (bei Stichtiefe 5 von Leberoberfläche)
11	4	**Kaliber (cm) unmittelbar dem Stichkanal benachbarter Strukturen (Umkreis 1 cm)** Lebervene 0,4 (bei Stichtiefe 2,5 von Leberoberfläche Abstand 0,3 vom Stichkanal) Pfortaderast 0,4 (bei Stichtiefe 3 von Leberoberfläche Abstand 0,2 vom Stichkanal) Leber durchstochen

P R Ä P A R A T N R . 9

Leberausdehnung: in der Medioclavicularlinie von Unterrand 4. bis Unterrand 8. Rippe
zwischen vorderer und mittlerer Axillarlinie bis 9./10. Rippe

Leberdicke (2 cm proximal des rechten Leberunterrandes): 2 cm

Leberblindpunktion in Höhe des Oberrandes der Rippe	Stichtiefe (cm) in Leber	**Kaliber (cm) unmittelbar dem Stichkanal benachbarter Strukturen (Umkreis 1 cm)**
7	5	Pfortaderast 0,4 (bei Stichtiefe 4,5 vom Leberoberfläche) Abstand 0,6 vom Stichkanal (Farbspur auf Nierenfett; vielleicht abgetropft? Kein Durchstechen der Leber!)
9	5	**Kaliber (cm) unmittelbar dem Stichkanal benachbarter Strukturen (Umkreis 1 cm)** Pfortaderast 0,15 (bei Stichtiefe 1,5 vom Leberoberfläche) Abstand 0,3 vom Stichkanal) Leber durchstochen
11	Punktionsweg führte an der Leber vorbei Farbspur auf der Gallenblase	

P R Ä P A R A T N R . 10

Leberausdehnung: in der Medioclavicularlinie von 4. bis 8. Rippe

zwischen vorderer und mittlerer Axillarlinie bis 9. Rippe

Leberdicke (2 cm proximal des rechten Leberunterrandes): 2 cm

Leberblindpunktion in Höhe des Oberrandes der Rippe	Stichtiefe (cm) in Leber	Kaliber (cm) angetroffener Strukturen auf dem Punktionsweg:
7	3	Pfortaderast 0,2 (bei Stichtiefe 2,7 vom Leberoberfläche) **Kaliber (cm) unmittelbar dem Stichkanal benachbarter Strukturen (Umkreis 1 cm)** Lebervene 0,6 (bei Stichtiefe 4 vom Leberoberfläche Abstand 1 vom Stichkanal) Punktionsweg führte in das omentum majus (es lag hochgeschlagen zwischen Leber und Brustwand)
9	3,2	Kaliber (cm) angetroffener Strukturen auf dem Punktionsweg: Pfortaderast 0,2 (bei Stichtiefe 3,2 vom Leberoberfläche) **Kaliber (cm) unmittelbar dem Stichkanal benachbarter Strukturen (Umkreis 1 cm)** Pfortaderast 0,15 (bei Stichtiefe 3 vom Leberoberfläche Abstand 0,3 vom Stichkanal)
11	Punktionsweg führte an der Leber vorbei	

P R Ä P A R A T N R . 11

Leberausdehnung: in der Medioclavicularlinie von Unterrand 4. bis 7./8. Rippe
zwischen vorderer und mittlerer Axillarlinie bis Unterrand 9. Rippe

Leberdicke (2 cm proximal des rechten Leberunterrandes): 2 cm

Leberblindpunktion in Hohe des Oberrandes der Rippe	Stichtiefe (cm) in Leber	
7	4	**Kaliber (cm) unmittelbar dem Stichkanal benachbarter Strukturen (Umkreis 1 cm)** Pfortaderast 0,2 (bei Stichtiefe 2,5 von Leberoberfläche Abstand 1 vom Stichkanal) Pfortaderast 0,4 (bei Stichtiefe 3 von Leberoberfläche Abstand 0,5 vom Stichkanal) Lebervene 0,8 (bei Stichtiefe 5 von Leberoberfläche Abstand 1 vom Stichkanal
9	3,5	**Kaliber (cm) angetroffener Strukturen auf dem Punktionsweg:** Lebervene 0,2 (bei Stichtiefe 3,5 von Leberoberfläche)
11	Punktionsweg führte an der Leber vorbei	

P R A P A R A T N R . 12

Leberausdehnung: in Medioclavicularlinie von 4. bis Oberrand 7. Rippe

zwischen vorderer und mittlerer Axillarlinie bis 8. Rippe

Leberdicke (2 cm proximal des rechten Leberunterrandes): 1,5 cm

Leberblindpunktion in Höhe des Oberrandes der Rippe	Stichtiefe (cm) in Leber	
7	4,5	**Kaliber (cm) angetroffener Strukturen auf dem Punktionsweg:** Lebervene 0,65 (Hilusnahe!) (bei Stichtiefe 4,5 von Leberoberfläche) Lebervene 0,4 (bei Stichtiefe 1,3 von Leberoberfläche)
9	Punktionsweg führte an Leber vorbei Farbspur auf colon ascendens und transversum	
11	Punktionsweg führte an Leber vorbei	

PRÄPARAT NR. 13

Leberausdehnung: in der Medioclavicularlinie von 4./5. Rippe bis 1 cm caudal des Rippenbogenrandes
zwischen vorderer und mittlerer Axillarlinie bis 3 cm caudal des Rippenbogenrandes

Leberdicke (2 cm proximal des rechten Leberunterrandes): 2,5 cm

Leberblindpunktion in Höhe des Oberrandes der Rippe	Stichtiefe (cm) in Leber	
7	3,5	**Kaliber (cm) angetroffener Strukturen auf dem Punktionsweg:** Lebervene 0,5 (Hilus) (bei Stichtiefe 2,5 vom Leberoberfläche)
9	3,8	**Kaliber (cm) angetroffener Strukturen auf dem Punktionsweg:** Pfortaderast 0,7 (bei Stichtiefe 3 von Leberoberfläche)
11	5	**Kaliber (cm) angetroffener Strukturen auf dem Punktionsweg:** Lebervene 0,7 (bei Stichtiefe 3 von Leberoberfläche)

PRÄPARAT NR. 14

Leberausdehnung: in der Mediocläviculärlinie von 4./5. Rippe bis Rippenbogenrand
zwischen vorderer und mittlerer Axillarlinie bis Rippenbogenrand

Leberdicke (2 cm proximal des rechten Leberunterrandes): 1,5 cm

Leberblindpunktion in Höhe des Oberrandes der Rippe	Stichtiefe (cm) in Leber	
7	4	**Kaliber (cm) unmittelbar dem Stichkanal benachbarter Strukturen (Umkreis 1 cm)** Pfortaderast 0,2 (bei Stichtiefe 1,5 von Leberoberfläche Abstand 0,5 vom Stichkanal) Lebervene 0,15 (bei Stichtiefe 2,5 von Leberoberfläche Abstand 0,6 vom Stichkanal)
9	4	Kaliber (cm) angetroffener Strukturen auf dem Punktionsweg: Pfortaderast 1 (Hilusnähe) (bei Stichtiefe 4 von Leberoberfläche) **Kaliber (cm) unmittelbar dem Stichkanal benachbarter Strukturen (Umkreis 1 cm)** Pfortaderast 0,2 (bei Stichtiefe 2,5 von Leberoberfläche Abstand 0,5 vom Stichkanal) Pfortaderast 0,3 (bei Stichtiefe 3,5 von Leberoberfläche Abstand 0,7 vom Stichkanal)
11	Punktionsweg führte an der Leber vorbei	

P R Ä P A R A T N R . 15

Leberausdehnung: in der Medioclavicularlinie von 4./5. Rippe bis Rippenbogenrand
zwischen vorderer und mittlerer Axillarlinie bis Rippenbogenrand

Leberdicke (2 cm proximal des rechten Leberunterrandes): 1,4 cm

Leberblindpunktion in Höhe des Oberrandes der Rippe	Stichtiefe (cm) in Leber	**Kaliber (cm) angetroffener Strukturen auf dem Punktionsweg:**
7	4,9	Lebervene 0,4 (bei Stichtiefe 4 vom Leberrand) **Kaliber (cm) unmittelbar dem Stichkanal benachbarter Strukturen (Umkreis 1 cm)** Lebervene 0,35 (bei Stichtiefe 3,4 vom Leberrand Abstand 0,2 vom Stichkanal) Pfortaderast 0,6 (bei Stichtiefe 5,4 vom Leberrand Abstand 0,5 vom Stichkanal)
9	3,7	**Kaliber (cm) unmittelbar dem Stichkanal benachbarter Strukturen (Umkreis 1 cm)** Pfortaderast 0,35 (bei Stichtiefe 3,9 vom Leberrand Abstand 0,2 vom Stichkanal) Lebervene 0,3 (bei Stichtiefe 0,7 vom Leberrand Abstand 0,5 vom Stichkanal)
11	Punktionsweg führte an der Leber vorbei	

P R Ä P A R A T N R . 16

Leberausdehnung: in der Medioclavicularlinie von 4./5. Rippe bis Rippenbogenrand
zwischen vorderer und mittlerer Axillarlinie bis 9./10. Rippe

Leberdicke (2 cm proximal des rechten Leberunterrandes): 2,5 cm

Leberblindpunktion in Höhe des Oberrandes der Rippe	Stichtiefe (cm) in Leber	**Kaliber (cm) angetroffener Strukturen auf dem Punktionsweg:**
7	4	Lebervene 0,4 (bei Stichtiefe 1 von Leberoberfläche)
9	4,5	**Kaliber (cm) unmittelbar dem Stichkanal benachbarter Strukturen (Umkreis 1 cm)** Lebervene 0,7 (bei Stichtiefe 4 von Leberoberfläche Abstand 0,7 vom Stichkanal) Lebervene 0,6 (bei Stichtiefe 4 von Leberoberfläche Abstand 0,9 vom Stichkanal)
11	Punktionsweg führte an der Leber vorbei Farbspur auf dem Colon ascendens	

P R Ä P A R A T N R . 17

Leberausdehnung: in der Medioclavicularlinie von 4./5. Rippe bis 3 cm cranial des Rippenbogenrandes
zwischen vorderer und mittlerer Axillarlinie bis Unterrand 9. Rippe

Leberdicke (2 cm proximal des rechten Leberunterrandes): 2 cm

Leberblindpunktion in Höhe des Oberrandes der Rippe	Stichtiefe (cm) in Leber	Kaliber (cm) angetroffener Strukturen auf dem Punktionsweg:
7	3,5	Pfortaderast 0,2 (bei Stichtiefe 1,7 von Leberoberfläche) **Kaliber (cm) unmittelbar dem Stichkanal benachbarter Strukturen (Umkreis 1 cm)** Pfortaderast 0,35 (bei Stichtiefe 1,4 von Leberoberfläche Abstand 0,1 vom Stichkanal)
9	4,3	Kaliber (cm) angetroffener Strukturen auf dem Punktionsweg: Leberarterie 0,55 (bei Stichtiefe 4 von Leberoberfläche) Leberarterie 0,7 (bei Stichtiefe 3,5 von Leberoberfläche) Lebervene 0,4 (bei Stichtiefe 2,3 von Leberoberfläche) **Kaliber (cm) unmittelbar dem Stichkanal benachbarter Strukturen (Umkreis 1 cm)** Lebervene 0,2 (bei Stichtiefe 2 von Leberoberfläche Abstand 0,1 vom Stichkanal) Punktionsweg führte dann in die Gallenblase
11		Punktionsweg führte an der Leber vorbei

P R A P A R A T N R . 18

Leberausdehnung: in der Medioclavicularlinie von 5. Rippe bis 4 cm caudal des Rippenbogenrandes
zwischen vorderer und mittlerer Axillarlinie bis 3,5 cm caudal des Rippenbogenrandes
Leberdicke (2 cm proximal des rechten Leberunterrandes): 2 cm

Leberblindpunktion in Hohe des Oberrandes der Rippe	Stichtiefe (cm) in Leber	
7	5	**Kaliber (cm) unmittelbar dem Stichkanal benachbarter Strukturen (Umkreis 1 cm)** Lebervene 0,4 (bei Stichtiefe 0,3 von Leberoberfläche Abstand 5,3 vom Stichkanal)
9	5,4	**Kaliber (cm) unmittelbar dem Stichkanal benachbarter Strukturen (Umkreis 1 cm)** Lebervene 0,35 (bei Stichtiefe 3 von Leberoberfläche Abstand 0,3 vom Stichkanal) Pfortaderast 1 (Hilus) (bei Stichtiefe 5,6 von Leberoberfläche Abstand 0,2 vom Stichkanal)
11	5,5	**Kaliber (cm) angetroffener Strukturen auf dem Punktionsweg:** Pfortaderast 0,4 (bei Stichtiefe 4 von Leberoberfläche) **Kaliber (cm) unmittelbar dem Stichkanal benachbarter Strukturen (Umkreis 1 cm)** Lebervene 0,35 (bei Stichtiefe 2,5 von Leberoberfläche Abstand 0,8 vom Stichkanal) Leber fast durchstochen (1 cm) Punktionsweg führte fast in Gallenblase (2,5 cm)

PRÄPARAT NR. 19

Leberausdehnung: in der Medioclavicularlinie von 5. Rippe bis 1,5 cm caudal des Rippenbogenrandes
zwischen vorderer und mittlerer Axillarlinie bis 2 cm caudal des Rippenbogenrandes

Leberdicke (2 cm proximal des rechten Leberunterrandes): 2,5 cm

Leberblindpunktion in Höhe des Oberrandes der Rippe	Stichtiefe (cm) in Leber	**Kaliber (cm) angetroffener Strukturen auf dem Punktionsweg:**
7	3,5	Pfortaderast 0,3 (bei Stichtiefe 2,5 von Leberoberfläche)
9	3	**Kaliber (cm) unmittelbar dem Stichkanal benachbarter Strukturen (Umkreis 1 cm)** Pfortaderast 0,7 (bei Stichtiefe 4,5 von Leberoberfläche Abstand 0,6 vom Stichkanal) Pfortaderast 0,75 (bei Stichtiefe 3,5 von Leberoberfläche Abstand 0,3 vom Stichkanal) Pfortaderast 0,35 (bei Stichtiefe 1,5 von Leberoberfläche Abstand 0,5 vom Stichkanal) Pfortaderast 1 (bei Stichtiefe 6,7 von Leberoberfläche Abstand 1,5 vom Stichkanal)
11	2	Leber durchstochen

P R Ä P A R A T N R . 20

Leberausdehnung: in der Medioclavicularlinie von 5. Rippe bis 3 cm caudal des Rippenbogenrandes
zwischen vorderer und mittlerer Axillarlinie bis Rippenbogenrand

Leberdicke (2 cm proximal des rechten Leberunterrandes): 1,5 cm

Leberblindpunktion in Hohe des Oberrandes der Rippe	Stichtiefe (cm) in Leber	
7	4,3	keine Struktur verletzt
9	4,9	Kaliber (cm) angetroffener Strukturen auf dem Punktionsweg: Pfortaderast 0,4 (bei Stichtiefe 2,3 von Leberoberfläche) Lebervene 0,2 (bei Stichtiefe 4 von Leberoberfläche) **Kaliber (cm) unmittelbar dem Stichkanal benachbarter Strukturen (Umkreis 1 cm)** Lebervene 0,3 (bei Stichtiefe 2 von Leberoberfläche Abstand 0,3 vom Stichkanal) Leber beinahe durchstochen (o,5 cm)
11	Punktionsweg führte an der Leber vorbei	

PRÄPARAT NR. 21

Leberausdehnung: in der Medioclavicularlinie von 5. Rippe bis Rippenbogenrand
zwischen vorderer und mittlerer Axillarlinie bis Rippenbogenrand
Leberdicke (2 cm proximal des rechten Leberunterrandes): 2 cm

Leberblindpunktion in Höhe des Oberrandes der Rippe	Stichtiefe (cm) in Leber	**Kaliber (cm) unmittelbar dem Stichkanal benachbarter Strukturen (Umkreis 1 cm)**
7	2,4	Lebervene 0,9 (Hilus!) (bei Stichtiefe 3,4 von Leberoberfläche Abstand 2 vom Stichkanal) Pfortaderast 02, (bei Stichtiefe 3,4 von Leberoberfläche Abstand 0,5 vom Stichkanal)
9	4,4	**Kaliber (cm) unmittelbar dem Stichkanal benachbarter Strukturen (Umkreis 1 cm)** Lebervene 0,4 (bei Stichtiefe 2 von Leberoberfläche Abstand 0,6 vom Stichkanal) Pfortaderast 1 (Hilus!) (bei Stichtiefe 4 von Leberoberfläche Abstand 0,3 vom Stichkanal)
11	1,5	Leber durchstochen

P R Ä P A R A T N R . 22

Leberausdehnung: in Medioclavicularlinie von Unterrand 5. Rippe bis 1 cm cranial des Rippenbogenrandes
zwischen vorderer und mittlerer Axillarlinie Rippenbogenrand
Leberdicke (2 cm proximal des rechten Leberunterrandes): 2 cm

Leberblindpunktion in Höhe des Oberrandes der Rippe	Stichtiefe (cm) in Leber	Punktionsweg führte an Leber vorbei
7		
9	4	**Kaliber (cm) unmittelbar dem Stichkanal benachbarter Strukturen (Umkreis 1 cm)** Pfortaderast 0,3 (bei Stichtiefe 4,3 vom Leberoberfläche Abstand 0,3 vom Stichkanal) Pfortaderast 0,9 (bei Stichtiefe 4,2 von Leberoberfläche Abstand 0,2 vom Stichkanal) Punktionsweg führte in die Gallenblase
11		Punktionsweg führte an Leber vorbei Farbspur zwischen Gallenblase und Leber

P R Ä P A R A T N R . 23

Leberausdehnung: in der Medioclavicularlinie von 5. Rippe bis 2 cm cranial des Rippenbogenrandes
zwischen vorderer und mittlerer Axillarlinie bis 10. Rippe

Leberdicke (2 cm proximal des rechten Leberunterrandes): 2,5 cm

Leberblindpunktion in Höhe des Oberrandes der Rippe	Stichtiefe (cm) in Leber	
7	4	**Kaliber (cm) angetroffener Strukturen auf dem Punktionsweg:** Pfortaderast 0,3 (bei Stichtiefe 2 vom Leberrand)
9	2,5	Leber durchstochen, Punktionsweg führte in die Gallenblase
11	Punktionsweg führte an der Leber vorbei	

PRÄPARAT NR. 24

Leberausdehnung: in der Medioclavicularlinie von 5. bis 7. Rippe

zwischen vorderer und mittlerer Axillarlinie bis Unterrand 10. Rippe

Leberdicke (2 cm proximal des rechten Leberunterrandes): 2 cm

Leberblindpunktion in Höhe des Oberrandes der Rippe	Stichtiefe (cm) in Leber	Kaliber (cm) angetroffener Strukturen auf dem Punktionsweg:
7	nicht zu verfolgen	Lebervene 0,5 (bei Stichtiefe 6 vom Leberoberfläche) Lebervene 0,25 (bei Stichtiefe 5,5 vom Leberoberfläche)
9	1,5	Leber durchstochen, Punktionsweg führte in die Gallenblase
11	Punktionsweg führte an der Leber vorbei	

P R Ä P A R A T N R . 25

Leberausdehnung: in der Medioclavicularlinie von Unterrand 5. bis Unterrand 8. Rippe
zwischen vorderer und mittlerer Axillarlinie bis 10. Rippe

Leberdicke (2 cm proximal des rechten Leberunterrandes): 2,5 cm

Leberblindpunktion in Höhe des Oberrandes der Rippe	Stichtiefe (cm) in Leber	**Kaliber (cm) unmittelbar dem Stichkanal benachbarter Strukturen (Umkreis 1 cm)**
7	4,3	Lebervene 0,2 (bei stichtiefe 1,5 von Leberoberfläche Abstand 0,5 vom Stichkanal) Lebervene 0,2 (bei Stichtiefe 1 von Leberoberfläche Abstand 0,5 vom Stichkanal)
9	4,3	Kaliber (cm) angetroffener Strukturen auf dem Punktionsweg: Leberarterie 1 (Hilus) (bei Stichtiefe 4 von Leberoberfläche) **Kaliber (cm) unmittelbar dem Stichkanal benachbarter Strukturen (Umkreis 1 cm)** Pfortaderast 0,2 (bei Stichtiefe 1 von Leberoberfläche Abstand 0,5 vom Stichkanal) Pfortaderast 0,15 (bei Stichtiefe 2,3 von Leberoberfläche Abstand 0,5 vom Stichkanal)
11	Punktionsweg führte an der Leber vorbei Punktionsweg führte in den Darm	

P R Ä P A R A T N R . 26

Leberausdehnung: in Medioclavicularlinie von 5. Rippe bis Rippenbogenrand
zwischen vorderer und mittlerer Axillarlinie bis Unterrand 10. Rippe

Leberdicke (2 cm proximal des rechten Leberunterrandes): 2,5 cm

Leberblindpunktion in Hohe des Oberrandes der Rippe	Stichtiefe (cm) in Leber	Punktionsweg führte an Leber vorbei Punktionsweg führte in rechten Lungenunterlappen
7		
9	5	**Kaliber (cm) angetroffener Strukturen auf dem Punktionsweg:** Pfortaderast 0,7 (bei Stichtiefe 4,5 von Leberoberfläche)
11	4	**Kaliber (cm) unmittelbar dem Stichkanal benachbarter Strukturen (Umkreis 1 cm)** Lebervene 0,2 (bei Stichtiefe 1,5 von Leberoberfläche Abstand 0,2 vom Stichkanal) Leber beinahe durchstochen (Abstand 0,7 cm)

PRÄPARAT NR. 27

Leberausdehnung: in der Medioclavicularlinie von 5. Rippe bis 1 cm cranial des Rippenbogenrandes
zwischen vorderer und mittlerer Axillarlinie bis Rippenbogenrand

Leberdicke (2 cm proximal des rechten Leberunterrandes): 2 cm

Leberblindpunktion in Hohe des Oberrandes der Rippe	Stichtiefe (cm) in Leber	
7	4	**Kaliber (cm) angetroffener Strukturen auf dem Punktionsweg:** Lebervene 0,2 (bei Stichtiefe 2,5 von Leberoberfläche) **Kaliber (cm) unmittelbar dem Stichkanal benachbarter Strukturen (Umkreis 1 cm)** Lebervene 0,6 (bei Stichtiefe 3 von Leberoberfläche Abstand 0,2 vom Stichkanal)
9	4	**Kaliber (cm) angetroffener Strukturen auf dem Punktionsweg:** Lebervene 0,2 (bei Stichtiefe 1,3 von Leberoberfläche) **Kaliber (cm) unmittelbar dem Stichkanal benachbarter Strukturen (Umkreis 1 cm)** Lebervene 0,15 (bei Stichtiefe 1,6 von Leberoberfläche Abstand 0,2 vom Stichkanal) Lebervene 0,2 (bei Stichtiefe 1,6 von Leberoberfläche Abstand 1 vom Stichkanal)
11	Punktionsweg führte an der Leber vorbei	

P R Ä P A R A T N R . 28

Leberausdehnung: in Medioclavicularlinie von 5. bis 7. Rippe

zwischen vorderer und mittlerer Axillarlinie bis 9. Rippe

Leberdicke (2 cm proximal des rechten Leberunterrandes): 2,5 cm

Leberblindpunktion in Höhe des Oberrandes der Rippe	Stichtiefe (cm) in Leber	
7	3,6	**Kaliber (cm) unmittelbar dem Stichkanal benachbarter Strukturen (Umkreis 1 cm)** Lebervene 0,2 (bei Stichtiefe 0,3 vom Leberoberfläche Abstand 0,5 vom Stichkanal) Pfortaderast 3,5 (bei Stichtiefe 4 vom Leberoberfläche Abstand 0,5 vom Stichkanal)
9	Punktionsweg führte an Leber vorbei	
11	Punktionsweg führte an Leber vorbei	

PRÄPARAT NR. 29

Leberausdehnung: in der Medioclavicularlinie von 5. Rippe bis Unterrand 8. Rippe
zwischen vorderer und mittlerer Axillarlinie bis Unterrand 9. Rippe

Leberdicke (2 cm proximal des rechten Leberunterrandes): 2,5 cm

Leberblindpunktion in Höhe des Oberrandes der Rippe	Stichtiefe (cm) in Leber	
7	3	**Kaliber (cm) angetroffener Strukturen auf dem Punktionsweg:** Lebervene 0,2 (bei Stichtiefe 2 vom Leberoberfläche)
9	3,5	**Kaliber (cm) unmittelbar dem Stichkanal benachbarter Strukturen (Umkreis 1 cm)** Pfortaderast 0,15 (bei Stichtiefe 1,2 vom Leberoberfläche Abstand 0,5 vom Stichkanal) Pfortaderast 0,3 (bei Stichtiefe 2,5 vom Leberoberfläche Abstand 0,7 vom Stichkanal) Leber durchstochen, Punktionsweg führte in die Gallenblase
11	Punktionsweg führte an der Leber vorbei	

PRÄPARAT NR. 30

Leberausdehnung: in der Medioclavicularlinie von 5. Rippe bis Unterrand 7. Rippe
zwischen vorderer und mittlerer Axillarlinie bis 9. Rippe

Leberdicke (2 cm proximal des rechten Leberunterrandes): 2 cm

Leberblindpunktion in Höhe des Oberrandes der Rippe	Stichtiefe (cm) in Leber	
7	4	**Kaliber (cm) angetroffener Strukturen auf dem Punktionsweg:** Pfortaderast 0,5 (bei Stichtiefe 4 vom Leberoberfläche) **Kaliber (cm) unmittelbar dem Stichkanal benachbarter Strukturen (Umkreis 1 cm)** Leberarterie 0,35 (bei Stichtiefe 2 vom Leberoberfläche Abstand 0,1 vom Stichkanal)
9	3,7	Punktionsweg endet kanpp vor dem Hilus und der Gallenblase
11		Punktionsweg führte an der Leber vorbei Farbspur auf der Leber, unter der Gallenblase

P R Ä P A R A T N R . 31

Leberausdehnung: in der Medioclavicularlinie von 5./6. Rippe bis 1 cm caudal des Rippenbogenrandes
zwischen vorderer und mittlerer Axillarlinie bis 2 cm caudal des Rippenbogenrandes

Leberdicke (2 cm proximal des rechten Leberunterrandes): 2,5 cm

Leberblindpunktion in Höhe des Oberrandes der Rippe	Stichtiefe (cm) in Leber	
7	3	**Kaliber (cm) angetroffener Strukturen auf dem Punktionsweg:** Lebervene 0,3 (bei Stichtiefe 0,5 von Leberoberfläche) Punktionsweg führte in den Hilus
9	nicht verfolgbar	**Kaliber (cm) angetroffener Strukturen auf dem Punktionsweg:** Pfortaderast 0,8 (bei Stichtiefe 2 von Leberoberfläche)
11	Punktionsweg führte an der Leber vorbei	

PRÄPARAT NR. 32

Leberausdehnung: in der Medioclavicularlinie von 5./6. Rippe bis 4 cm caudal des Rippenbogenrandes
zwischen vorderer und mittlerer Axillarlinie bis 5,5 cm caudal des Rippenbogenrandes

Leberdicke (2 cm proximal des rechten Leberunterrandes): 2,5 cm

Leberblindpunktion in Höhe des Oberrandes der Rippe	Stichtiefe (cm) in Leber	Kaliber (cm) angetroffener Strukturen auf dem Punktionsweg:
7	4,8	Lebervene 0,2 (bei Stichtiefe 5 von Leberoberfläche) **Kaliber (cm) unmittelbar dem Stichkanal benachbarter Strukturen (Umkreis 1 cm)** Pfortaderast 0,2 (bei Stichtiefe 1,7 von Leberoberfläche Abstand 0,2 vom Stichkanal) Lebervene 0,5 (bei Stichtiefe 3 von Leberoberfläche Abstand 0,25 vom Stichkanal)
9	5	Kaliber (cm) angetroffener Strukturen auf dem Punktionsweg: Lebervene 0,6 (bei Stichtiefe 4,5 von Leberoberfläche **Kaliber (cm) unmittelbar dem Stichkanal benachbarter Strukturen (Umkreis 1 cm)** Pfortaderast 0,45 (bei Stichtiefe 3,5 von Leberoberfläche Abstand 0,7 vom Stichkanal)
11	3,8	Kaliber (cm) angetroffener Strukturen auf dem Punktionsweg: Lebervene 0,25 (bei Stichtiefe 0,7 von Leberoberfläche) Leberarterie und Pfortaderast 0,15 (bei Stichtiefe 2 von Leberoberfläche) Leber beinahe durchstochen (0,5 cm)

P R Ä P A R A T N R . 32 (Beiblatt)

Leberausdehnung: in der Medioclavicularlinie von 5./6. Rippe bis 4 cm caudal des Rippenbogenrandes
zwischen vorderer und mittlerer Axillarlinie bis 5,5 cm caudal des Rippenbogenrandes

Leberdicke (2 cm proximal des rechten Leberunterrandes): 2,5 cm

Leberblindpunktion in Höhe des Oberrandes der Rippe	Stichtiefe (cm) in Leber	**Kaliber (cm) unmittelbar dem Stichkanal benachbarter Strukturen (Umkreis 1 cm)**
7	4,8	Lebervene 0,35 (bei Stichtiefe 5 von Leberoberfläche Abstand 0,2 vom Stichkanal) Lebervene 0,2 (bei Stichtiefe 3 von Leberoberfläche Abstand 0,1 vom Stichkanal) Lebervene 1 (bei Stichtiefe 5,4 von Leberoberfläche Abstand 1,5 vom Stichkanal)
9		
11		

P R Ä P A R A T N R . 33

Leberausdehnung: in Medioclavicularlinie von 5./6. Rippe bis 2 cm caudal des Rippenbogenrandes
zwischen vorderer und mittlerer Axillarlinie bis 10./11. Rippe
Leberdicke (2 cm proximal des rechten Leberunterrandes): 2 cm

Leberblindpunktion in Höhe des Oberrandes der Rippe	Stichtiefe (cm) in Leber	
7		Punktionsweg führte an Leber vorbei Punktionsweg führte in rechten Lungenunterlappen
9	4	**Kaliber (cm) angetroffener Strukturen auf dem Punktionsweg:** Lebervene 1,2 (bei Stichtiefe 4 vom Leberoberfläche) **Kaliber (cm) unmittelbar dem Stichkanal benachbarter Strukturen (Umkreis 1 cm)** Lebervene 0,2 (bei Stichtiefe 2 von Leberoberfläche Abstand 0,4 vom Stichkanal)
11	4	Leber durchstochen

P R Ä P A R A T N R . 34

Leberausdehnung: in Medioclavicularlinie von 5./6. Rippe bis Unterrand 9. Rippe
zwischen vorderer und mittlerer Axillarlinie 10. Rippe

Leberdicke (2 cm proximal des rechten Leberunterrandes): 2 cm

Leberblindpunktion in Höhe des Oberrandes der Rippe	Stichtiefe (cm) in Leber	Punktionsweg führte an Leber vorbei
7		
9	nicht verfolgbar	Kaliber (cm) angetroffener Strukturen auf dem Punktionsweg: Lebervene 0,5 (bei Stichtiefe 0,5 von Leberoberfläche)
11	Punktionsweg führte an Leber vorbei Farbspur auf colon ascendens und transversum	

PRÄPARAT NR. 35

Leberausdehnung: in der Medioclavicularlinie von 5./6. Rippe bis 3 cm cranial des Rippenbogenrandes
zwischen vorderer und mittlerer Axillarlinie bis Unterrand 10. Rippe

Leberdicke (2 cm proximal des rechten Leberunterrandes): 2 cm

Leberblindpunktion in Höhe des Oberrandes der Rippe	Stichtiefe (cm) in Leber	Kaliber (cm) angetroffener Strukturen auf dem Punktionsweg:
7	4	Lebervene 1 (Hilus) (bei Stichtiefe 5 von Leberoberfläche)
9	2,5 dann nicht weiter verfolgbar	Lebervene 0,3 (bei Stichtiefe 1 von Leberoberfläche)
11	2,7	Lebervene 0,3 (bei Stichtiefe 2,5 von Leberoberfläche) Leber durchstochen

P R A P A R A T N R . 36

Leberausdehnung: in der Medioclavicularlinie von 5./6. Rippe bis Unterrand 7. Rippe
zwischen vorderer und mittlerer Axillarlinie bis Unterrand 10. Rippe
Leberdicke (2 cm proximal des rechten Leberunterrandes): 2,2 cm

Leberblindpunktion in Hohe des Oberrandes der Rippe	Stichtiefe (cm) in Leber	
7	2,5 weiter nicht nachweisbar	Punktionsweg führte an der Leber vorbei
9	4,2	Kaliber (cm) angetroffener Strukturen auf dem Punktionsweg: Pfortaderast 1 (Hilus) (bei Stichtiefe 3,5 von Leberoberfläche) **Kaliber (cm) unmittelbar dem Stichkanal benachbarter Strukturen (Umkreis 1 cm)** Lebervene 0,4 (bei Stichtiefe 1,5 von Leberoberfläche Abstand 0,8 vom Stichkanal) Pfortaderast 0,15 (bei Stichtiefe 3 von Leberoberfläche Abstand 0,7 vom Stichkanal)
11		Punktionsweg führte an der Leber vorbei Farbspur am Leberunterrand und ein wenig an der rechten Niere

PRÄPARAT NR. 37

Leberausdehnung: in Medioclavicularlinie von 5./6. Rippe bis Rippenbogenrand
zwischen vorderer und mittlerer Axillarlinie bis 9./10. Rippe

Leberdicke (2 cm proximal des rechten Leberunterrandes): 2,5 cm

Leberblindpunktion in Höhe des Oberrandes der Rippe	Stichtiefe (cm) in Leber	Punktionsweg führte an Leber vorbei Punktionsweg führte in rechten Lungenunterlappen
7		
9	5	**Kaliber (cm) angetroffener Strukturen auf dem Punktionsweg:** Pfortaderast 0,45 (bei Stichtiefe 2,8 von Leberoberfläche) Leberarterie 0,3 (bei Stichtiefe 2,6 von Leberoberfläche) Lebervene 0,8 (bei Stichtiefe 4 von Leberoberfläche)
11	3	**Kaliber (cm) angetroffener Strukturen auf dem Punktionsweg:** Lebervene 0,5 (bei Stichtiefe 1,2 von Leberoberfläche) Lebervene 0,4 (bei Stichtiefe 0.2 von Leberoberfläche) Punktionsweg führte dann in Gallenblase und Darm

P R Ä P A R A T N R . 38

Leberausdehnung: in Medioclavicularlinie von 6. Rippe bis 4 cm caudal des Rippenbogenrandes
zwischen vorderer und mittlerer Axillarlinie bis Rippenbogenrand
Leberdicke (2 cm proximal des rechten Leberunterrandes): 2,5 cm

Leberblindpunktion in Höhe des Oberrandes der Rippe	Stichtiefe (cm) in Leber	Punktionsweg führte an Leber vorbei Punktionsweg führte in rechten Lungenunterlappen
7	3,7	**Kaliber (cm) angetroffener Strukturen auf dem Punktionsweg:** Lebervene 0,3 (bei Stichtiefe 3 von Leberoberfläche)
11	5,7	**Kaliber angetroffener Strukturen auf dem Punktionsweg:** Pfortaderast 0,5 (Hilusnähe) (bei Stichtiefe 2,8 von Leberoberfläche) **Kaliber (cm) unmittelbar dem Stichkanal benachbarter Strukturen (Umkreis 1 cm)** Pfortaderast 0,5 (bei Stichtiefe 5,5 von Leberoberfläche Abstand 0,1 vom Stichkanal)

P R Ä P A R A T N R . 39

Leberausdehnung: in der Medioclavicularlinie von 6. Rippe bis 5 cm caudal des Rippenbogenrandes
zwischen vorderer und mittlerer Axillarlinie bis 5 cm caudal des Rippenbogenrandes

Leberdicke (2 cm proximal des rechten Leberunterrandes): 1,5 cm

Leberblindpunktion in Höhe des Oberrandes der Rippe	Stichtiefe (cm) in Leber	
7	3	**Kaliber (cm) angetroffener Strukturen auf dem Punktionsweg:** Lebervene 0,2 (bei Stichtiefe 2,5 vom Leberoberfläche)
9	5	**Kaliber (cm) angetroffener Strukturen auf dem Punktionsweg:** Lebervene 0,75 (bei Stichtiefe 4 vom Leberoberfläche)
11	5,4	**Kaliber (cm) unmittelbar dem Stichkanal benachbarter Strukturen (Umkreis 1 cm)** Pfortaderast 0,3 (bei Stichtiefe 1 vom Leberoberfläche Abstand 0,7 vom Stichkanal) Lebervene 0,2 (bei Stichtiefe 3,8 vom Leberoberfläche Abstand 0,2 vom Stichkanal) Pfortaderast 0,3 (bei Stichtiefe 5 vom Leberoberfläche Abstand 1 vom Stichkanal) Leber durchstochen

P R A P A R A T N R . 40

Leberausdehnung: in Mediioclavicularlinie von Unterrand 6. Rippe bis 1 cm caudal des Rippenbogenrandes
zwischen vorderer und mittlerer Axillarlinie bis 1 cm caudal des Rippenbogenrandes
Leberdicke (2 cm proximal des rechten Leberunterrandes): 2,5 cm

Leberblindpunktion in Höhe des Oberrandes der Rippe	Stichtiefe (cm) in Leber	
7		Punktionsweg führte an Leber vorbei Punktionsweg führte in rechten Lungenunterlappen
9	4,3	**Kaliber (cm) unmittelbar dem Stichkanal benachbarter Strukturen (Umkreis 1 cm)** Lebervene 0,35 (bei Stichtiefe 2,8 von Leberoberfläche Abstand 0,5 vom Stichkanal) Punktionsweg führte fast in die Gallenblase (0,2 cm)
11	4	**Kaliber (cm) angetroffener Strukturen auf dem Punktionsweg:** Lebervene 0,6 (bei Stichtiefe 2 von Leberoberfläche)

PRÄPARAT NR. 41

Leberausdehnung: in der Medioclavicularlinie von 6. bis 11. Rippe

zwischen vorderer und mittlerer Axillarlinie bis 11. Rippe

Leberdicke (2 cm proximal des rechten Leberunterrandes): 3 cm

Leberblindpunktion in Höhe des Oberrandes der Rippe	Stichtiefe (cm) in Leber	
7		Punktionsweg führte an Leber vorbei
9	4	Kaliber (cm) angetroffener Strukturen auf dem Punktionsweg: Pfortaderast 1 (Hilusnähe!) (bei Stichtiefe 4 von Leberoberfläche)
11	Punktionsweg führte an der Leber vorbei	

P R A P A R A T N R . 42

Leberausdehnung: in der Medioclavicularlinie von 6. bis 8. Rippe

zwischen vorderer und mittlerer Axillarlinie bis 9. Rippe

Leberdicke (2 cm proximal des rechten Leberunterrandes): 2 cm

Leberblindpunktion in Höhe des Oberrandes der Rippe	Stichtiefe (cm) in Leber	Kaliber (cm) angetroffener Strukturen auf dem Punktionsweg:
7	6,5	Pfortaderast 0,7 (bei Stichtiefe 4 vom Leberoberfläche) Gallengang 0,6 (bei Stichtiefe 6,3 von Leberoberfläche) **Kaliber (cm) unmittelbar dem Stichkanal benachbarter Strukturen (Umkreis 1 cm)** Pfortaderast 0,3 (bei Stichtiefe 3 von Leberoberfläche Abstand 0,7 vom Stichkanal)
9	5	**Kaliber (cm) unmittelbar dem Stichkanal benachbarter Strukturen (Umkreis 1 cm)** Lebervene 0,6 (bei Stichtiefe 2,8 vom Leberoberfläche Abstand 0,6 vom Stichkanal) Lebervene 0,4 (bei Stichtiefe 2,8 vom Leberoberfläche Abstand 0,7 vom Stichkanal)
11	Punktionsweg führte an der Leber vorbei	

P R A P A R A T N R . 43

Leberausdehnung: in der Medioclavicularlinie von 6. bis 8./9. Rippe

zwischen vorderer und mittlerer Axillarlinie bis Unterrand 9. Rippe

Leberdicke (2 cm proximal des rechten Leberunterrandes): 3 cm

Leberblindpunktion in Höhe des Oberrandes der Rippe	Stichtiefe (cm) in Leber	Kaliber (cm) angetroffener Strukturen auf dem Punktionsweg:
7	4,6	Lebervene 0,3 (bei Stichtiefe 1,8 von Leberoberfläche) **Kaliber (cm) unmittelbar dem Stichkanal benachbarter Strukturen (Umkreis 1 cm)** Lebervene 0,45 (bei Stichtiefe 2 von Leberoberfläche Abstand 0,6 vom Stichkanal) Lebervene 0,4 (bei Stichtiefe 2 von Leberoberfläche Abstand 0,4 vom Stichkanal) Lebervene 0,3 (bei Stichtiefe 2,6 von Leberoberfläche Abstand 0,1 vom Stichkanal)
9	4,2	Kaliber (cm) angetroffener Strukturen auf dem Punktionsweg: Lebervene 0,4 (bei Einstichtiefe 4 von Leberoberfläche)
11	Punktionsweg führte an der Leber vorbei Farbspur auf Niere	

P R A P A R A T N R . 44

Leberausdehnung: in der Medioclavicularlinie von 6. bis 8. Rippe

zwischen vorderer und mittlerer Axillarlinie bis 9. Rippe

Leberdicke (2 cm proximal des rechten Leberunterrandes): 1,7 cm

Leberblindpunktion in Höhe des Oberrandes der Rippe	Stichtiefe (cm) in Leber	**Kaliber (cm) angetroffener Strukturen auf dem Punktionsweg:** Pfortaderast 0,45 (bei Stichtiefe 1,5 vom Leberoberfläche) **Kaliber (cm) unmittelbar dem Stichkanal benachbarter Strukturen (Umkreis 1 cm)** Lebervene 0,45 (bei Stichtiefe 2 vom Leberoberfläche Abstand 0,2 vom Stichkanal) Pfortaderast 0,35 (bei Stichtiefe 2 vom Leberoberfläche Abstand 0,7 vom Stichkanal) Punktionsweg führte zudem durch die Lunge
7	2	
9	3,3	Spitze des Stichkanals in Gallenblasennähe (0,5 cm)
11	Punktionsweg führte an der Leber vorbei	

PRÄPARAT NR. 45

Leberausdehnung: in Medioclavicularlinie von 6./7. Rippe bis 3 cm caudal des Rippenbogenrandes
zwischen vorderer und mittlerer Axillarlinie bis Rippenbogenrand

Leberdicke (2 cm proximal des rechten Leberunterrandes): 3 cm

Leberblindpunktion in Höhe des Oberrandes der Rippe	Stichtiefe (cm) in Leber	Punktionsweg führte an Leber vorbei Punktionsweg führte in rechten Lungenunterlappen
7		
9	3,7	**Kaliber (cm) angetroffener Strukturen auf dem Punktionsweg:** Lebervene 0,2 (bei Stichtiefe 2 vom Leberoberfläche) Pfortaderast 0,2 (bei Stichtiefe 3,5 vom Leberoberfläche)
11	3	Leber durchstochen, beinahe Gallenblase anpunktiert (3 cm)

P R A P A R A T N R . 46

Leberausdehnung: in Mediaclavicularlinie von Unterrand 7. Rippe bis 1,5 cm caudal des Rippenbogenrandes
zwischen vorderer und mittlerer Axillarlinie bis 1,5 cm caudal des Rippenbogenrandes
Leberdicke (2 cm proximal des rechten Leberunterrandes): 2,5 cm

Leberblindpunktion in Höhe des Oberrandes der Rippe	Stichtiefe (cm) in Leber	Punktionsweg führte an Leber vorbei Punktionsweg führte in rechten Lungenunterlappen
7		
9	2 dann nicht mehr verfolgt	**Kaliber (cm) angetroffener Strukturen auf dem Punktionsweg:** Pfortaderast 0,5 (bei Stichtiefe 2,3 von Leberoberfläche)
11	4	**Kaliber (cm) angetroffener Strukturen auf dem Punktionsweg:** Lebervene 0,25 (bei Stichtiefe 3,2 von Leberoberfläche)

P R Ä P A R A T N R . 47

Leberausdehnung: in der Medioclavicularlinie von 7. Rippe bis 5 cm caudal des Rippenbogenrandes
zwischen vorderer und mittlerer Axillarlinie bis 2 cm caudal des Rippenbogenrandes

Leberdicke (2 cm proximal des rechten Leberunterrandes): 2 cm

Leberblindpunktion in Höhe des Oberrandes der Rippe	Stichtiefe (cm) in Leber	
7	1,5	Leber knapp unterhalb ihrer Kuppe durchstochen, Farbspuren unterhalb des Zwerchfells
9	4,7	**Kaliber (cm) angetroffener Strukturen auf dem Punktionsweg:** Lebervene 0,5 (bei Stichtiefe 3,3 von Leberoberfläche) Lebervene 0,25 (bei Stichtiefe 4,5 von Leberoberfläche) **Kaliber (cm) unmittelbar dem Stichkanal benachbarter Strukturen (Umkreis 1 cm)** Pfortaderast 0,4 (bei Stichtiefe 2,5 von Leberoberfläche Abstand 0,5 vom Stichkanal) Pfortaderast 0,5 (bei Stichtiefe 5,5 von Leberoberfläche Abstand 1 vom Stichkanal)
11	3,5	**Kaliber (cm) angetroffener Struakturen auf dem Punktionsweg:** Leberarterie 3,5 (bei Stichtiefe 0,8 von Leberoberfläche) **Kaliber (cm) unmittelbar dem Stichkanal benachbarter Strukturen (Umkreis 1 cm)** Pfortaderast 1,5 (bei Stichtiefe 2,5 von Leberoberfläche Abstand 0,2 vom Stichkanal) Leber durchstochen

PRÄPARAT NR. 48

Leberausdehnung: in der Medioclavicularlinie von Unterrand 7. Rippe bis 4 cm caudal des Rippenbogenrandes
zwischen vorderer und mittlerer Axillarlinie bis 4 cm caudal des Rippenbogenrandes
Leberdicke (2 cm proximal des rechten Leberunterrandes): 2,5 cm

Leberblindpunktion in Höhe des Oberrandes der Rippe	Stichtiefe (cm) in Leber	
7	1	Leber knapp unterhalb ihrer Kuppe durchstochen
9	5	Kaliber (cm) angetroffener Strukturen auf dem Punktionsweg: Pfortaderast 0,4 (bei Stichtiefe 3 von Leberoberfläche) Lebervene 0,5 (bei Stichtiefe 5 von Leberoberfläche)
11	5	Kaliber (cm) angetroffener Strukturen auf dem Punktionsweg: Lebervene 0,2 (bei Stichtiefe 2 von Leberoberfläche) **Kaliber (cm) unmittelbar dem Stichkanal benachbarter Strukturen (Umkreis 1 cm)** Lebervene 0,4 (bei Stichtiefe 0,8 von Leberoberfläche Abstand 0,1 vom Stichkanal) Pfortaderast 0,3 (bei Stichtiefe 2,5 von Leberoberfläche Abstand 0,6 vom Stichkanal)

PRÄPARAT NR. 49

Leberausdehnung: in Medioclavicularlinie von 7. Rippe bis 3 cm caudal des Rippenbogenrandes
zwischen vorderer und mittlerer Axillarlinie bis 2 cm caudal des Rippenbogenrandes
Leberdicke (2 cm proximal des rechten Leberunterrandes): 2,5 cm

Leberblindpunktion in Höhe des Oberrandes der Rippe	Stichtiefe (cm) in Leber	Punktionsweg führte an Leber vorbei Punktionsweg führte in rechten Lungenunterlappen
7		
9	4,2	**Kaliber (cm) unmittelbar dem Stichkanal benachbarter Strukturen (Umkreis 1 cm)** Pfortaderast 0,5 (bei Stichtiefe 4,2 von Leberoberfläche Abstand 0,3 vom Stichkanal) Pfortaderast 0,6 (bei Stichtiefe 4,2 von Leberoberfläche Abstand 0,1 vom Stichkanal) Lebervene 0,6 (bei Stichtiefe 5,2 von Leberoberfläche Abstand 1 vom Stichkanal) Lebervene 0,2 (bei Stichtiefe 2 von Leberoberfläche Abstand 0,5 vom Stichkanal)
11	4,7	**Kaliber (cm) unmittelbar dem Stichkanal benachbarter Strukturen (Umkreis 1 cm)** Pfortaderast 0,4 (bei Stichtiefe 4,7 von Leberoberfläche Abstand 0,5 vom Stichkanal) Lebervene 0,5 (bei Stichtiefe 4,7 von Leberoberfläche Abstand 0,2 vom Stichkanal) Punktionsweg führte fast in den Leberhilus (1 cm)

P R A P A R A T N R . 50

Leberausdehnung: in Medioclavicularlinie von 7. Rippe bis Unterrand 11. Rippe
zwischen vorderer und mittlerer Axillarlinie bis Unterrand 11. Rippe
Leberdicke (2 cm proximal des rechten Leberunterrandes): 2,5 cm

Leberblindpunktion in Höhe des Oberrandes der Rippe	Stichtiefe (cm) in Leber	
7		Punktionsweg führte an Leber vorbei Punktionsweg führte in den rechten Lungenunterlappen
9	5,5	**Kaliber (cm) angetroffener Strukturen auf dem Punktionsweg:** Lebervene 0,8 (bei Stichtiefe 3,2 von Leberoberfläche) Pfortaderast 1,3 (bei Stichtiefe 5 von Leberoberfläche) Lebervene 0,2 (bei Stichtiefe 1,4 von Leberoberfläche) **Kaliber (cm) unmittelbar dem Stichkanal benachbarter Strukturen (Umkreis 1 cm)** Lebervene 0,8 (bei Stichtiefe 3,2 von Leberoberfläche Abstand 0,1 vom Stichkanal)
11	2	Punktionsweg führte an der Leber vorbei

Tabelle 1

Leberhöhen von 50 Präparaten

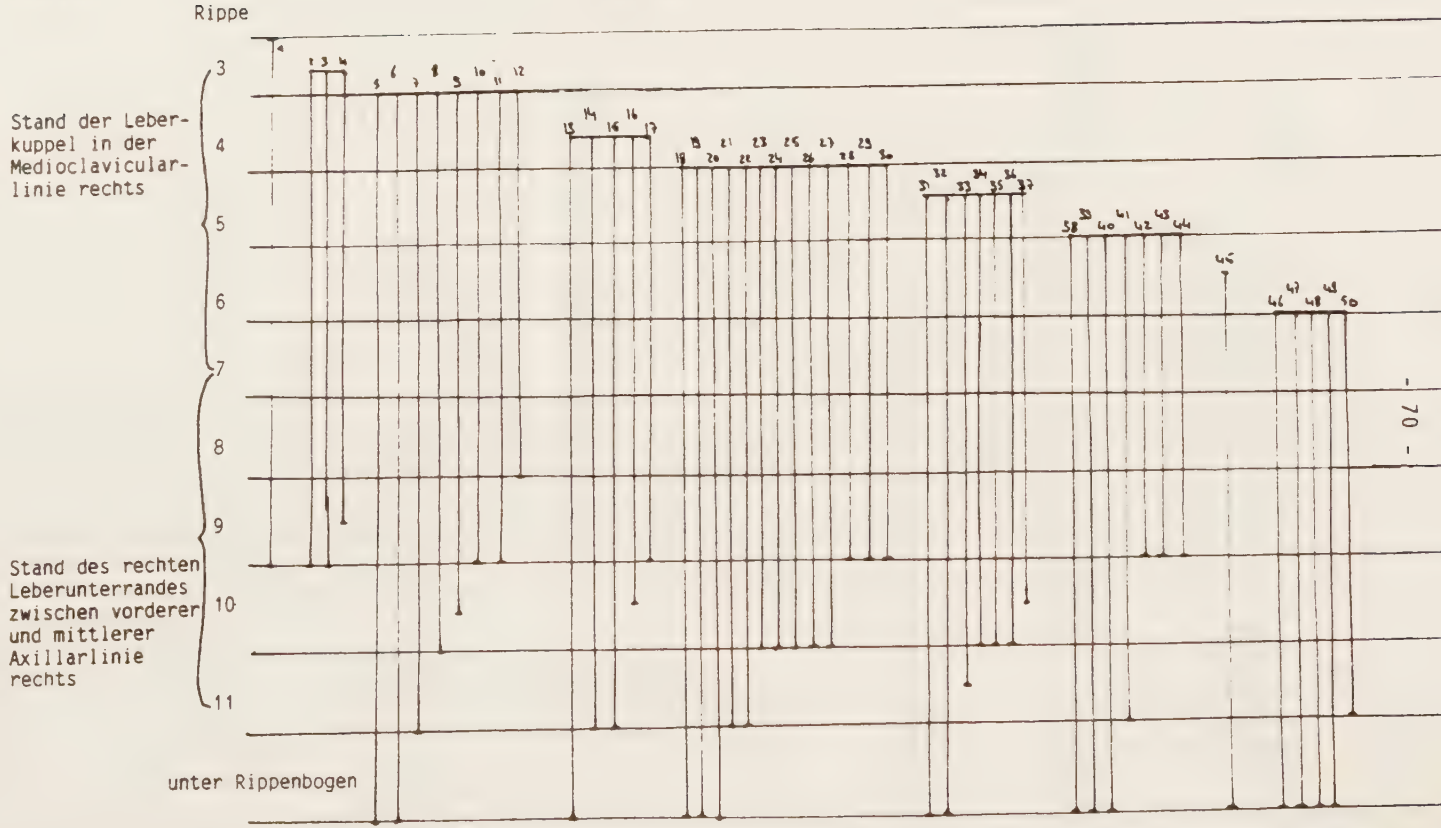

Graphische Darstellung der Leberhöhe und ihrer Lage in Bezug zu den Rippen bei maximaler Exspiration. Projektion der Leberkuppel auf die Thoraxwand in der Medioclavicularlinie; Projektion des lateralen rechten Unterrandes der Leber auf die Thoraxwand zwischen mittlerer und vorderer Axillarlinie. Die schwarzen Zahlenangaben entsprechen den Präparatnummern 1 - 50.

Tabelle 2

Projektion der Leberkuppel auf die rechte Thoraxwand in der Medioclavicularlinie

Rippe	Anzahl der Lebern in %	Summe
3 3/4	2 6	8 %
4 4/5 5 5/6 6	16 10 26 14 14	80 %
6/7 7	2 10	12 %

Tabelle 3

Projektion des lateralen rechten Leberunterrandes auf die anliegende laterale Thoraxwand im Histogramm.

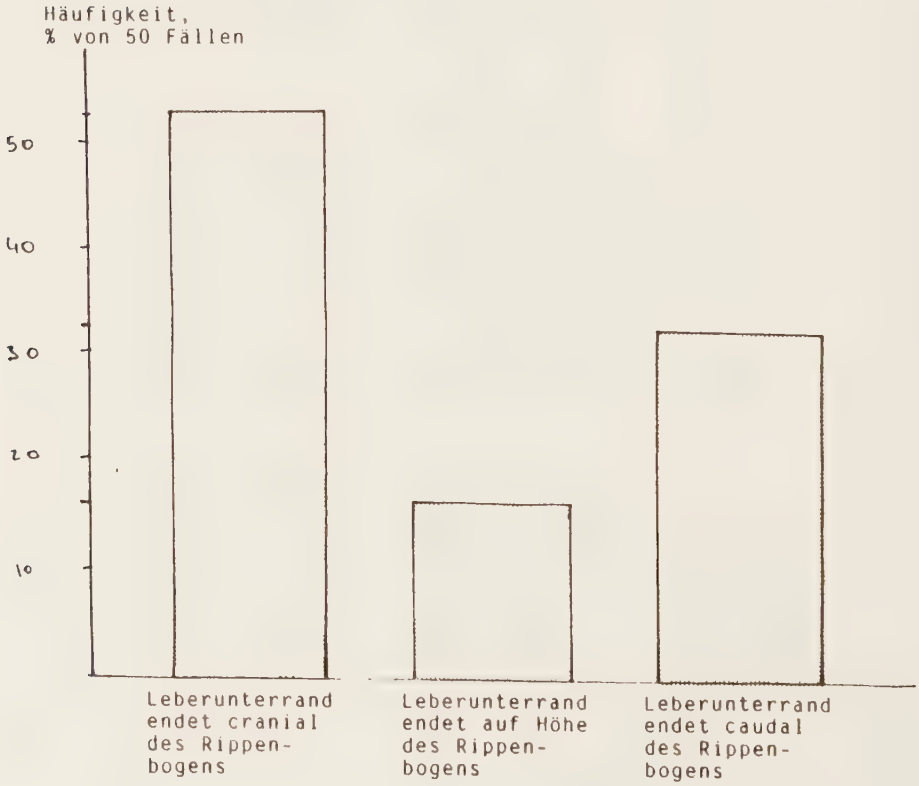

Eine Übersicht zur Leberdicke, 2 cm cranial des lateralen rechten Leberunterrandes an 50 Präparaten, gibt Tabelle 4. Die Leberdicke variiert zwischen 0,5 und 3 cm. Im Mittel betrug sie um 2 cm.

Tabelle 4

Lage des Leberunter-unterrandes zum rechten Rippenbogen	mittlere Leberdicke (cm)	n
cranial	2,2	26
auf gleicher Höhe	2,01	8
caudal	2,1	16

Fehlpunktionen:

Insgesamt wurde bei 22 Punktionen die Leber durchstochen. Darunter zweimal bei einer Punktion vom Oberrand der 7. Rippe aus, 11mal bei Punktionen vom Oberrand der 9. Rippe sowie 9mal bei Punktionen vom Oberrand der 11. Rippe aus. In den beiden Fällen von Fehlpunktion auf Höhe der 7. Rippe, streifte die Kanüle nur die Leberkuppel. Beim Einstich vom Oberrand der 9. Rippe aus wurden drei Lebern verfehlt und 11 durchstochen. Das liegt daran, daß diese Lebern sehr klein waren und bereits oberhalb der 9. Rippe endeten. Auch sind einige Lebern lateral auf Höhe der 9. Rippe bereits sehr dünn oder haben nur noch einen schmalen, caudalen Rand. Sie werden von der Nadel zwar noch getroffen, aber nach kurzer Distanz durchstochen.
Beim Einstich vom Oberrand der 11. Rippe wurde unter den 24 Präparaten, bei denen hier Leberparenchym anzutreffen war, der Leberunterrand 9mal durchstochen. Bei 26 von 50 Präparaten endete die Leber bereits cranial der 11. Rippe. Dies zeigt wieder einmal wie wichtig die perkutorische Bestimmung der Leberhöhe vor einer Leberblindpunktion ist.

Fehlpunktionen bei Zugang in Höhe der 7. Rippe

Bei den Leberblindpunktionen vom Oberrand der 7. Rippe aus wurde in der Axillarlinie 12mal die Leber verfehlt. (Präparate 6, 22, 26, 33, 34, 37, 38, 40, 45, 46, 49, 50)
Bei diesen 12 Fehlpunktionen waren folgende Leberhöhenverhältnisse vorhanden (Tabelle 5):

Tabelle 5

Leberkuppel projiziert auf Rippe (Medioclavicularlinie)	Fehlpunktionen
4	1
5	2
6	5
7	4

Tabelle 6

Leberunterrand zum Rippenbogen (Axillarlinie)	Fehlpunktionen
cranial	3
auf gleicher Höhe	3
caudal	6

Folgerung: Unter 12 Lebern reichen neun bis auf Höhe des Rippenbogenrandes oder noch tiefer. Auch ihre Kuppel projiziert sich relativ weit caudalwärts verschoben auf die mediale Thoraxwand. Obwohl die Einstichstelle medio-lateral lag, wurde die Lage der Leberkuppeln in Projektion auf die mediale Thoraxwand bestimmt. Sie war in der Medioclavicularlinie am exaktesten zu bestimmen.

Fehlpunktionen bei Zugang in Höhe der 9. Rippe

Bei Einstich am Oberrand der 9. Rippe wurde 3mal die Leber verfehlt (Präparat Nummer 1, 12, 28)

Tabelle 7

Leberkuppel projiziert auf Rippe (Medio-clavicularlinie)	Fehlpunktionen
5	1
4	1
3	1

Tabelle 8

Leberunterrand zum Rippenbogen (Axillarlinie)	Fehlpunktionen
cranial	3
auf gleicher Höhe	0
caudal	0

Folgerung: Die Leberkuppeln projizieren sich jeweils relativ weit nach cranial, bezogen auf den Rippenbogen. Sie enden auch cranial des Rippenbogenrandes, so daß die Nadel, eingestochen im untersten "vollständigen" Intercostalraum (die 12. Rippe ist meist nur rudimentär ausgebildet), unter dem Leberende durchstach.

Fehlpunktionen bei Zugang in Höhe der 11. Rippe

Bei Einstich am Oberrand der 11. Rippe wurde an 30 Präparaten die Leber verfehlt (Präparat-Nummer 1, 2, 3, 4, 5, 7, 9, 10, 11, 12, 14, 15, 16, 17, 20, 22, 23, 24, 25, 27, 28, 29, 30, 31, 34, 41, 42, 43, 44).

Tabelle 9

Leberkuppel projiziert auf Rippe (Medio-clavicularlinie)	Fehlpunktionen
3	
3/4	
4	15
4/5	
5	
5/6	15
6	

Tabelle 10

Leberunterrand zum Rippenbogen (Axillarlinie)	Fehlpunktionen
cranial	22
auf gleicher Höhe	5
caudal	3

Folgerung: Die meisten (73 %) Lebern enden cranial des Rippenbogenrandes. In den restlichen Fällen ist der caudale Parenchymrand lang und schmal ausgezogen. Dadurch scheint mir der caudale Einstichpunkt auf Höhe der 11. Rippe als ausgesprochen ungünstig und sollte auch bei noch vorhandener Leberdämpfung vermieden werden.

Bei sechs von 150 Punktionen (4 %) wurde die Gallenblase angestochen. In fünf von diesen sechs Fällen wurde am Oberrand der 9. Rippe eingestochen, in einem Fall am Oberrand der 11. Rippe. In allen sechs Fällen projizierte sich die Leberkuppel auf die 5. Rippe oder in den jeweils benachbarten Intercostalraum.
Im Gegensatz zu den Gallenblasen wurden alle anderen Organe nicht systematisch aufgearbeitet, weshalb die Häufigkeit mit der die weiterhin angeführten Organe anpunktiert wurden, nicht relevant ist. Von den vier festgestellten, versehentlichen Lungenpunktionen, ereigneten sich alle vier beim Einstich vom Oberrand der 7. Rippe aus, zweimal projizierte sich dabei die Leberkuppel in der Medioclavicularlinie genau auf die 7. Rippe, zweimal auf die 6. Rippe. Zweimal fand sich blauer Fabstoff im Colon transversum. Es handelt sich in beiden Fällen um blauen Farbstoff, was besagt, daß beide Male vom Oberrand der 11. Rippe aus eingestochen worden war. In diesen Fällen projizierte sich die Leberkuppel auf die 5. Rippe. Bei Projektion der Leberkuppel auf die 4. Rippe und Einstich am Oberrand der 7. Rippe war einmal das Omentum majus verletzt worden, es hatte sich zwischen Leber und Thoraxwand geschoben.

Gefaße oder Gallengänge mit einem Durchmesser $\geq$ 5 mm, die den Stichkanal kreuzten

In den 12 Fällen von 50 bei denen sich die Leberkuppel auf die **3. und 4. Rippe** projizierte, wurde beim Einstich am Oberrand der 7. Rippe die Leber 11mal von der Punktionsnadel getroffen. Dabei wurden bei drei der getroffenen Lebern Gefäße und ein Gallengang mit einem Durchmesser $\geq$ 5 mm verletzt.
Beim Einstich am Oberrand der 9. Rippe wurde in zehn von 12 Fällen die Leber von der Punktionsnadel getroffen. 4mal wurden dabei größere Gefäße und Gallengänge anpunktiert.

In den 25 Fällen von 50 bei denen sich die Leberkuppel auf den Bereich zwischen **4. und 6. Rippe** projizierte, wurde beim Einstich am Oberrand der 7. Rippe 20mal die Leber von der Punktionsnadel getroffen. Großere Gefäße wurden dabei 3mal verletzt. Unter den 24 Fällen von 25, bei denen die Leber vom Oberrand der 9. Rippe aus erfolgreich anpunktiert wurde, fanden sich 11mal verletzte Gefäße von einem Durchmesser $\geq$ 5 mm.

In den 13 Fällen von 50, bei denen sich die Leberkuppel auf die **6. und 7. Rippe** projizierte, wurde die Leber beim Einstich vom Oberrand der 7. Rippe aus nur 7mal von der Punktionsnadel getroffen. Ein größerer Gallengang und ein großes Gefäß wurden dabei verletzt. Beim Einstich vom Oberrand der 9. Rippe wurden alle 13 Lebern von der Punktionsnadel getroffen. Dabei wurden sieben größere Gefäße anpunktiert. Insgesamt 4mal wurde der Pfortaderhauptstamm direkt nach Eintritt in den Leberhilus von der Punktionsnadel getroffen. Immer war der Einstich vom Oberrand der 9. Rippe aus erfolgt.

Gefäße und Gallengänge mit einem Durchmesser ≥ 5 mm, die nahe dem Stichkanal verliefen (Umkreis 10 mm)

Bei Einstich am Oberrand der 7. und 9. Rippe befanden sich insgesamt 25 Gefäße und ein Gallengang mit Kalibern zwischen 5 und 10 mm Durchmesser in der Nähe des Stichkanals, 9 beim Einstich vom Oberrand der 7. Rippe, 16 beim Einstich vom Oberrand der 12. Rippe.

Gefäße und Gallengänge mit einem Druchmesser < 5 mm, die den Stichkanal kreuzten

Beim Einstich vom Oberrand der 7. Rippe kreuzten 17mal kleinere Gefäße den Stichkanal, ebenfalls 17mal beim Einstich am Oberrand der 9. Rippe.

Gefäße und Gallengänge mit einem Durchmesser < 5 mm, die nahe dem Stichkanal verliefen (Umkreis 10 mm)

Beim Einstich vom Oberrand der 7. Rippe befanden sich 25mal kleine Gefäße in der Nähe des Stichkanals, 27 Gefäße beim Einstich am Oberrand der 9. Rippe.

In dem Bereich zwischen 2 und 3,5 cm intrahepatischer Einstichtiefe ist die Gefäßdichte am größten. Beim Einstich am Oberrand der 7. Rippe lagen 41 % aller durchstochenen Lebervenen in einem Gebiet zwischen 1,7 und 2,5 cm Lebereinstichtiefe, 56 % aller Pfortaderäste zwischen 1,5 und 2,7 cm. Die beiden durchstochenen Leberarterien lagen zwischen 2 und 3 cm Einstichtiefe und die beiden Gallengänge bei 1,25 und 6,25 cm.
Bei Einstich am Oberrand der 9. Rippe lagen 57 % aller Lebervenen, die den Stichkanal kreuzten, im Bereich zwischen 2 und 4 cm Einstichtiefe in das Leberparenchym, 69 % aller Pfortaderäste zwischen 3,5 und 4 cm, zwei der drei getroffenen Arterien zwischen 3,5 und 4 cm und der einzige getroffene Gallengang bei 5 cm intrahepatischer Einstichtiefe. Weiter zentralwärts dieses Bereichs großter Gefäßdichte nimmt die Wahrscheinlichkeit, ein Gefäß oder Gallengang anzupunktieren etwas ab, das Kaliber dieser Strukturen nimmt jedoch zu. Damit nimmt auch die Gefahr von Blutungen oder Galleaustritt zu.

Tabelle 11

Komplikationen der Leberblindpunktion bei "kleiner Leber" (3 von 50 Fällen, 6 %)

	Einstich Oberrand 7. Rippe	Einstich Oberrand 9. Rippe
versehentlich anpunktierte Organe	0	0
angestochene Gefäße oder Gallengänge Kaliber $\geq$ 5 mm	66 % (2 Fälle von 3)	0
unmittelbar dem Stichkanal benachbarte Gefäße oder Gallengänge Kaliber $\geq$ 5 mm	0	33 % (1 Fall von 3)

Tabelle 12

Komplikationen der Leberblindpunktion bei der "normal großen Leber" (25 von 50 Fällen, 50 %)

	Einstich Oberrand 7. Rippe	Einstich Oberrand 9. Rippe
versehentlich anpunktierte Organe	17 %	17 %
angestochene Gefäße oder Gallengänge Kaliber $\geq$ 5 mm	17 %	57 %
unmittelbar dem Stichkanal benachbarte Gefäße oder Gallengänge Kaliber $\geq$ 5 mm	17 %	35 %

Tabelle 13

Komplikationen der Leberblindpunktion bei "größerer Leber" (15 Fälle von 50, 30 %)

	Einstich Oberrand 7. Rippe	Einstich Oberrand 9. Rippe
versehentlich anpunktierte Organe	9 %	7 %
angestochene Gefäße oder Gallengänge Kaliber ≥ 5 mm	9 %	36 %
unmittelbar dem Stichkanal benachbarte Gefäße oder Gallengänge Kaliber ≥ 5 mm	54 %	14 %

Tabelle 14

Komplikationen der Leberblindpunktion bei der "sehr großen Leber" (7 Fälle von 50, 14 %)

	Einstich Oberrand 7. Rippe	Einstich Oberrand 9. Rippe
versehentlich anpunktierte Organe	0 %	0 %
angestochene Gefäße oder Gallengänge Kaliber ≥ 5 mm	33 %	60 %
unmittelbar dem Stichkanal benachbarte Gefäße oder Gallengänge Kaliber ≥ 5 mm	0 %	71 %

Tabelle 15

Komplikationen der Leberblindpunktion bei Lebern, deren Kuppe sich zwischen die 6. und 7. Rippe projiziert (13 Fälle von 50, 25 %)

	Einstich Oberrand 7. Rippe	Einstich Oberrand 9. Rippe
versehentlich anpunktierte Organe	43 %	0 %
angestochene Gefäße oder Gallengänge Kaliber $\geq$ 5 mm	28 %	62 %
unmittelbar dem Stichkanal benachbarte Gefäße oder Gallengänge Kaliber $\geq$ 5 mm	0 %	54 %

Tabelle 16

Komplikationen der Leberblindpunktion bei Lebern, deren Kuppe sich zwischen die 4./5. und 5./6. Rippe projizieren (25 Fälle von 50, 50 %)

	Einstich Oberrand 7. Rippe	Einstich Oberrand 9. Rippe
versehentlich anpunktierte Organe	4 %	20 %
angestochene Gefäße oder Gallengänge Kaliber $\geq$ 5 mm	15 %	46 %
unmittelbar dem Stichkanal benachbarte Gefäße oder Gallengänge Kaliber $\geq$ 5 mm	25 %	33 %

Tabelle 17

Komplikationen der Leberblindpunktion bei Lebern, deren Kuppe sich zwischen die 3. und 4. Rippe projiziert (12 Fälle von 50, 25 %)

	Einstich Oberrand 7. Rippe	Einstich Oberrand 9. Rippe
versehentlich anpunktierte Organe	8 %	0 %
angestochene Gefäße oder Gallengänge Kaliber $\geq$ 5 mm	27 %	40 %
unmittelbar dem Stichkanal benachbarte Gefäße oder Gallengänge Kaliber $\geq$ 5 mm	36 %	10 %

ZUSAMMENFASSUNG DER EINZELBEFUNDE

Die einzelnen Lebern variieren in ihrem Höhenbezug zu den Rippen. Die Projektion ihrer Kuppel in der Medioclavicularlinie kann zwischen 3. und 7. Rippe gelegen sein. Die Projektion des caudalen rechten Leberunterrandes kann zwischen 9. und 11. Rippe gelegen sein, oder unter dem Rippenbogenrand hervorstehen. Bei ca. 80 % aller Lebern entspricht jedoch die Projektion der Kuppel dem Raum zwischen 4. und 6. Rippe, der Leberunterrand einer Zone unmittelbar cranial des rechten Rippenbogens. Abhängig vom Rippenbezug der Leber und Einstichhöhe bei Punktion verfehlten 45 von 150 Blindpunktionen die Leber. 30 von 45 Fehlpunktionen waren vom Oberrand der 11. Rippe aus vorgenommen worden. Dieser Einstichpunkt erscheint daher als ungeeignet für die Leberblindpunktion. 105mal wurde die Leber von der Punktionsnadel getroffen, in 22 Fällen (ca. 15 %) trat die Nadel aus dem Leberparenchym wieder aus.
Projizierte sich die Leberkuppel zwischen 6. und 7. Rippe, wurde bei Einstich am Oberrand der 7. Rippe 4mal die Lunge verletzt. Projizierte sich die Leberkuppel auf die 5. und 6. Rippe, wurde bei Einstich am Oberrand der 9. Rippe 5mal die Gallenblase anpunktiert.

Einmal erfolgte eine versehentliche Punktion der Gallenblase vom Oberrand der 11. Rippe aus. Das Colon wurde zweimal vom Oberrand der 11. Rippe aus anpunktiert. Vom Oberrand der 7. Rippe aus wurde einmal das große Netz verletzt, es hatte sich zwischen Leber und Thoraxwand hochgeschlagen. Insgesamt beträgt in dieser Arbeit die Häufigkeit, mit der andere Organe verletzt wurden, 9 %.
Die intrahepatische Länge des Stichkanals betrug im Schnitt ca. 4 cm.
In einer Zone von ca. 2 bis 3 cm ab Eintritt der Nadel in die Leber verlaufen etwa 50 % aller getroffenen großen Gefäße und Gallengänge. Insgesamt kreuzen in 20 % aller Leberblindpunktionen große Gefäße und Gallengänge (mehr als 5 mm Durchmesser) den Stichkanal, in 23 % aller vorgenommenen Punktionen Strukturen kleineren Kalibers (< 5 mm). Im Umkreis von 1 cm um den Stichkanal finden sich in 17 % aller vorgenommenen Leberblindpunktionen Gallengänge und Lebergefäße von größerem Kaliber als 5 mm. Solche von kleinerem Druchmesser (2 -5 mm) in 35 % aller Fälle.
Die Wahrscheinlichkeit, ein großes intrahepatisches Gefäß oder einen Gallengang anzupunktieren, ist am höchsten bei mittelgroßen Lebern, deren oberer Pol sich in den Bereich um die 5. und 6. Rippe projiziert, besonders bei Einstichöhe am Oberrand der 9. Rippe. Bei Lebern, die nur auf kurzer Strecke dem Rippenbogen anliegen und bei Lebern, deren oberer Pol relativ weit nach cranial verschoben ist, erweist sich die Wahrscheinlichkeit als gering, daß größere Lebergefäße, Gallengänge oder umliegende Organe anpunktiert werden. Die Wahrscheinlichkeit, bei einer Leberblindpunktion umliegende Organe zu verletzen, ist bei Einstich vom Oberrand der 7. und vom Oberrand der 9. Rippe aus ungefähr gleich groß; die Häufigkeit, mit der große Lebergefäße oder Gallengänge anpunktiert wurde, ist bei Einstich vom Oberrand der 9. Rippe aus deutlich vermehrt gegenüber dem Einstichpunkt am Oberrand der 7. Rippe.

METHODENKRITIK UND DISKUSSION

Meine Befunde, die am Toten gemacht wurden, lassen sich nur bedingt auf den Lebenden übertragen. Die Lungen sind kollabiert und damit in maximaler Exspirationsstellung, dadurch treten Zwerchfell und Leber etwas weiter nach cranial als beim Lebenden. Die übrigen Organe verlieren durch die Fixierung mit Formol-Alkohol-Gemischen ihre Elastizität und können der Spitze der Punktionskanüle nicht so gut ausweichen wie beim Lebenden. Durch die Fixierung entfällt auch die Möglichkeit der Leberperkussion vor der Leberblindpunktion. Die von mir gewählten Einstichpunkte für die Leberblindpunktion an der Leiche konnten sich daher nur an Rippen halten. Es entstanden dabei zuviele Fehlpunktionen. Bei makroskopisch nicht vergrosserter Leber rate ich von einer Leberblindpunktion vom untersten Intercostalraum aus ab. Selbst weit unter dem Rippenbogenrand vorstehende Lebern sind an ihrem caudalen Rand manchmal erstaunlich schmal, so daß an ihnen leicht vorbei- oder hindurchpunktiert wird.
Das Durchschnittsalter meines Untersuchungskollektivs lag bei ca. 69 Jahren. Das Durchschnittsalter der Patienten, die sich einer Leberblindpunktion unterziehen müssen, liegt darunter. Die 50 Lebern, die mir zur Verfügung standen waren fast durchwegs "makroskopisch gesund". Anatomische Besonderheiten kranker Lebern (z.B. gestaute Gallenblase und -gänge oder gefüllte venöse Umgehungskreisläufe o.ä.) sind daher in der Auswertung nicht berücksichtigt.
Die hier erarbeiteten Ergebnisse über die Wahrscheinlichkeit, mit zunehmender Einstichtiefe Gefäße, Gallengänge oder den Leberhilus selbst anzupunktieren sind sicherlich gut auf den Lebenden übertragbar: ebenso die Beziehung zwischen Einstichtiefe und zu erwartendem Durchmesser der angetroffenen Struktur, die Leberform und Ausdehnung und die Gefährdung umliegender Organe, abhängig von der Leberlage in Bezug zu den Rippen.

DISKUSSION

THALER, SHERLOCK u.a. Autoren geben den 6., 7., 8., 9., 10. Intercostalraum als Einstichpunkt an, WILDHIRT, STIEFEL und SELMAIR den untersten oder zweituntersten. Ich empfehle, den 10. und 11. Intercostalraum als Einstichpunkt bei Leberblindpunktion zu vermeiden. In 68 % der Fälle endet der caudale rechte Leberrand bereits in Höhe des Rippenbogenrandes oder cranial davon. Damit steigt die Gefahr, die Leber zu verfehlen oder zu durchstechen und dadurch leichter andere Organe anzu-

punktieren. Auch den 6. Intercostalraum würde ich als Einstichpunkt vermeiden, denn unter 50 Punktionen innerhalb dieser Arbeit, die vom Oberrand der 7. Rippe aus vorgenommen worden waren, wurde 4mal die Lunge verletzt. MENGHINI, KELLER und LUNDQUIST wählen den Einstichpunkt ausschließlich nach dem Punkt der maximalen Dämpfung, ohne Rippenbezüge anzugeben. Ich empfehle dabei, den Bereich zwischen 8. und 10. Rippe einzuhalten. (Besonders im Hinblick auf ein mögliches Lungenemphysem fordern SELMAIR und THALER eine Thorax-Röntgenaufnahme vor jeder Leberblindpunktion.)
KELLER, STRIK und THALER geben Blutgerinnungsstörungen als Kontraindikationen für eine Leberblindpunktion an. Nach meinen Ergebnissen muß man in 20 % der Punktionen mit dem Anstechen größerer intrahepatischer Gefäße (Durchmesser $\geq$ 5 mm) rechnen. Der Pfortaderhauptstamm im Hilusbereich wurde insgesamt viermal anpunktiert, Lebergefäße mit einem Durchmesser < als 5 mm in 23 % der Fälle. Insgesamt beträgt also das Risiko, im Leberparenchym verlaufende große Blutgefäße anzustechen 43 %.
Infektiöse Prozesse im subphrenischen Raum und in der rechten Pleurahöhle werden von KELLER, STRIK und THALER als Kontraindikationen für eine Leberblindpunktion angeführt. Innerhalb der vorliegenden Arbeit führten 19 von 150 Punktionen in den rechten Lungenlappen, die rechte Pleurahöhle oder in den subphrenischen Raum, z.T. ohne die Leber zu berühren. Das Vorliegen eines Lungenemphysems erhöht die Gefahr, Lungengewebe anzupunktieren Die Meinung KELLERS und STRIKS, die ein Lungenemphysem als Kontraindikation ansehen, wird dadurch bestätigt.
Mangelnde Leberdämpfung bei Perkussion, die KELLER als Kontraindikation für eine Leberblindpunktion nennt, könnte ebenfalls durch ein Emphysem bedingt sein; aber auch durch Kantenstellung der Leber oder Interposition des Colons. Im Rahmen dieser Arbeit wurde in einem Fall die Interposition des großen Netzes zwischen Leber und Thoraxwand beobachtet. Im Gegensatz zu anderen Autoren betrachtet STRIK eine zirrhotische Leber als Kontraindikation für eine Leberblindpunktion. Die Gallengänge seien gestaut und dilatiert, das Risiko nach deren Punktion eine gallige Peritonitis zu verursachen wird als zu groß angesehen. Im Rahmen dieser Arbeit wurden an nicht-zirrhotischen Lebern in 2 % aller Punktionen nicht-gestaute Gallengänge anpunktiert.

Die Angaben über die Morbiditätsrate nach Leberblindpunktion liegen in der Literatur zwischen 0,1 und 0,9 % (WILDHIRT, OLIVSEN). Die Angaben bezüglich der Mortalität bei diesem Eingriff zwischen 0,015 und 0,4 % (OETTEL und OLIVSEN). Als Hauptursachen für die Mortalität nach Leberblindpunktion werden bei EMMRICH und KOTTLORS u.a. Autoren Blutungen vor allem aus versehentlich anpunktierten Intercostalarterien, Nieren, Lebervenen, Pfortadern oder aus einem durch Punktion entstandenem Leberriß angeführt. In dieser Arbeit wurden unter 150 Punktionen 16 Punktionen von Pfortaderästen beobachtet, sechs Punktionen von Lebervenen und drei Punktionen von Leberarterien mit einem Kaliber > als 5 mm und zwei versehentliche

Punktionen des Colons. 34 von 150 Leberblindpunktionen trafen Lebergefäße mit einem Kaliber kleiner als 5 mm (21 Lebervenen, zwei Leberarterien, 11 Pfortaderäste). Zumeist kreuzen mehrere Blutgefäße oder Gallengänge den Stichkanal.
Eine weitere Komplikationsmöglichkeit ergibt sich nach EMMRICH, KOTTLORS, LINDNER u.a. Autoren durch Anstechen von Gallengängen oder der gefüllten Gallenblase, nachfolgendem Austritt von Galle in die freie Bauchhöhle und Entstehen einer galligen Peritonitis. LUDQUIST fand in 0,7 % all seiner vorgenommenen Leberblindpunktionen Galle dem Punktat beigemischt. In der vorliegenden Arbeit wurde 6mal von 150 Leberblindpunktionen die Gallenblase anpunktiert, in einem Fall bereits nach 4,3 cm Eindringtiefe der Punktionsnadel in das Leberparenchym. In 2 % kreuzten Gallengänge von einem Kaliber zwischen 6 und 8 mm Durchmesser den Stichkanal. Die Wahrscheinlichkeit, Galle im Punktat und im Stichkanal vorzufinden beträgt hierbei somit 6 %.
Die Einstichtiefe der Punktionsnadel in das Leberparenchym liegt nach MENGHINI, LINDNER und THALER bei der gesamten Nadellänge, bei EMMRICH nicht mehr als 2 cm. Der Bereich höchster Gefäßdichte fand sich in 2 bis 3,5 cm Tiefe ab Einstichpunkt im Leberparenchym. Die weiter peripher angetroffenen Gefäße weisen zumeist ein Kaliber zwischen 2 und 3 mm Durchmesser auf. Weiter zentralwärts nimmt die Gefäßdichte zwar wieder ab, das Gefäßkaliber jedoch zu. In einer intrahepatischen Stichtiefe von 4 cm messen bereits 58 % aller getroffenen Gefäße und Gallengänge mehr als 5 mm im Durchmesser. Nach 3,4 bis 5,6 cm Einstichtiefe wurden in sechs von 150 Punktionen Gefäße direkt nach Eintritt in den Leberhilus anpunktiert.
FRANK, KOTTLORS, ORTMANN u.a. Autoren geben als mögliche Komplikation nach Leberblindpunktion einen Pneumothorax an. In 13 % aller vorgenommenen Leberblindpunktionen in der vorliegenden Arbeit führte der Punktionsweg durch die Leberkuppe hindurch oder an der Leber vorbei und in den rechten Lungenunterlappen, in den subphrenischen Raum oder in die rechte Pleurahöhle. In allen Fallen befand sich dabei der Einstichpunkt am Oberrand der 7. Rippe.
Entgegen der Meinung THALERS, LINDNERS u.a. Autoren ergibt sich als Konsequenz aus der vorliegenden Arbeit, unter Berücksichtigung der Dicke der Subcutis und der Muskelschicht möglichst nicht tiefer als 2 cm in das Lebergewebe einzudringen. Nach THALER genügt eine Länge der gewonnenen Probe von 1,5 cm um sie gut beurteilen zu können. Die Zone der größten Gefäßdichte ist dabei noch nicht erreicht und 65 % aller von der Punktionsnadel getroffenen Gefäße und Gallengänge in dieser Tiefe betragen weniger als 4 mm im Durchmesser.
LINDNER und THALER erstellen nach der Häufigkeit mit der andere Organe bei einer Leberblindpunktion verletzt werden eine Skala. In abnehmender Reihenfolge findet sich an erster Stelle Gallenblase, dann Colon, Pankreas, Nebenniere, Lunge und Dünndarm. PERRAULT gibt die Häufigkeit, mit der andere Organe bei einer Leberblindpunktion verletzt werden mit 0,9 % an. In der vorliegenden Arbeit lag die Häufigkeit bei 9 %. Die Reihen-

folge mit der die verschiedenen Organe von der Punktionsnadel getroffen wurden (mit abnehmender Häufigkeit): Gallenblase (sechsmal), Lunge (viermal), Colon (zweimal), Omentum majus (einmal). Die zehnfach höhere Prozentangabe der ungewollten Trefferquote anderer Organe bei meinen Untersuchungen gegenüber der anderer Autoren, beruht sicher auf der bei meinen Präparaten untrüglichen Kontrolle des Stichkanals

Z U S A M M E N F A S S U N G

150 Leberblindpunktionen wurden an 50 Leichen aus dem Präpariergut der Anatomischen Anstalt München vorgenommen. Die drei perkutanen Blindpunktionen an jeder Leber fanden in Höhe des Oberrandes der 7., 9. und 11. Rippe statt. Für jede Höhe wurde ein andersfarbiger Kunststoff in den entstandenen Stichkanal injiziert. Damit wurde ein Wiederauffinden des Stichkanals im Leberparenchym und seine Zuordnung zur Einstichhöhe ermöglicht. Die Longitudinale, auf der die Einstichpunkte lagen, war definiert als Lot vom Kreuzungspunkt zwischen dem M. serratus anterior und dem Unterrand des M. pectoralis minor. Die Beziehung der Leber zum Rippenbogen und deren Größe wurden bestimmt, die Lebern horizontal aufgeschnitten und die Farbspuren der Stichkanäle aufgesucht. Alle in den Schnitten erkennbaren Gefäße und Gallengänge, die entweder den Stichkanal kreuzten oder im Umkreis von 1 cm um den Stichkanal verliefen, wurden bestimmt und vermessen. Auf eventuell beim Punktionsvorgang verletzte umliegende Organe wurde geachtet.
In 34 % aller vorgenommenen Leberblindpunktionen verfehlte die Nadel die Leber. 12 dieser 45 Fehlpunktionen gingen vom Oberrand der 7. Rippe aus, drei vom Oberrand der 9. und 30 vom Oberrand der 11. Rippe. In 22 von 150 Fällen (15 %) wurde die Leber von der Punktionsnadel durchstochen, davon zweimal vom Oberrand der 7. Rippe aus, 11mal vom Oberrand der 9. Rippe und 9mal vom Oberrand der 11. Rippe aus.
Umliegende Organe wurden in 9 % aller Fälle verletzt (4mal die Lunge, 6mal die Gallenblase, zweimal das Quercolon und einmal das Omentum majus). Die vier versehentlichen Lungenpunktionen und die Punktionen des Omentum majus erfolgten beim Einstich vom Oberrand der 7. Rippe aus. Fünf von sechs Gallenblasen-Punktionen erfolgten beim Zugang vom Oberrand der 9. Rippe, die zwei Punktionen des Colons und eine Gallenblasen-Punktion bei der Punktion vom Oberrand der 11. Rippe aus.
Bei Einstich am Oberrand der 7. Rippe wurden 8mal Gefäße oder Gallengänge vom Kaliber > 5 mm getroffen, 9mal lagen Gefäße und Gallengänge dieses Kalibers in unmittelbarer Nähe des Stichkanals. Beim Einstich vom Oberrand der 9. Rippe aus fanden sich 22mal Gefäße und Gallengänge von einem Durchmesser > 5 mm im Bereich des Stichkanals, 16mal in unmittelbarer Nähe.

Die angestochenen Gefäße lagen bevorzugt in einer Zone zwischen Leberaußenrand und 3 cm Stichtiefe. Aufgrund meiner Untersuchungen ist der gefahrloseste Zugang bei der Leberblindpunktion vom Oberrand der 9. Rippe aus. Die Einstichtiefe in der Leber sollte 3,5 cm nicht überschreiten, da ein Stanzzylinder von 1,5 cm für die histologische Diagnose ausreichend ist und die Komplikationsrate mit zunehmender Stichtiefe deutlich zunimmt.

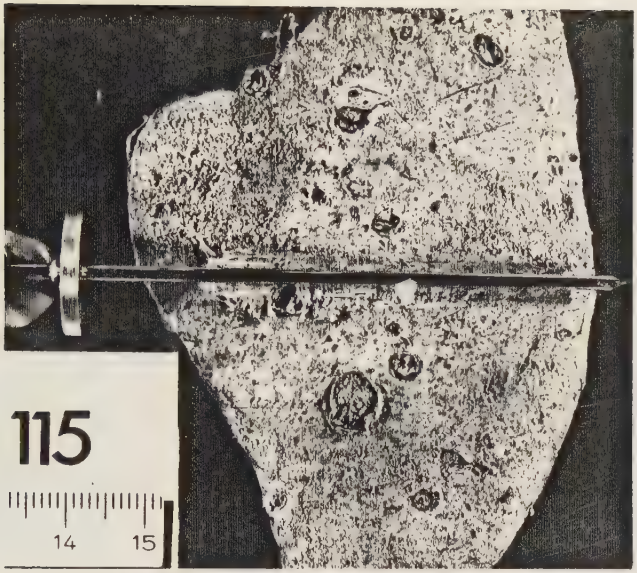

Abb. 1 Leberblindpunktion am "mageren Präparat" in Höhe der 9. Rippe zwischen mittlerer und vorderer Axillarlinie. Demonstration der Kanüle mit Arretierung. Stichtiefe über die Leber hinausgehend, obwohl das Leberparenchym des Patienten im Punktionsgebiet dick ist. Grund: dünne Subcutis und Muskulatur. Präparat Nr. 9.



Abb. 2 Leberblindpunktion am adipösen Patienten. Dicke Subcutis und Muskulatur. Bei Einstichhöhe an der 11. Rippe ist die Leber bereits sehr dünn. Präparat Nr. 47

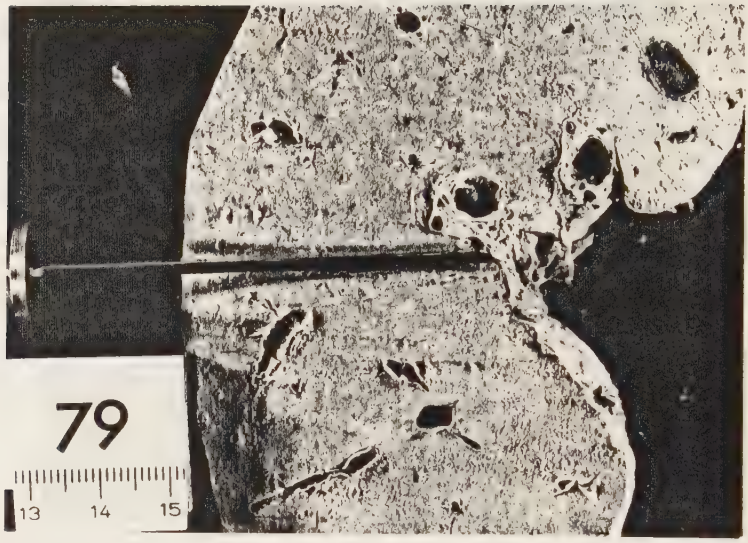

Abb. 3 Leberblindpunktion auf Höhe der 9. Rippe zwischen mittlerer und vorderer Axillarlinie. Nach etwas über 4 cm Stichtiefe im Leberparenchym wurden am Präparat Nr. 36 Strukturen des Leberhilus getroffen.

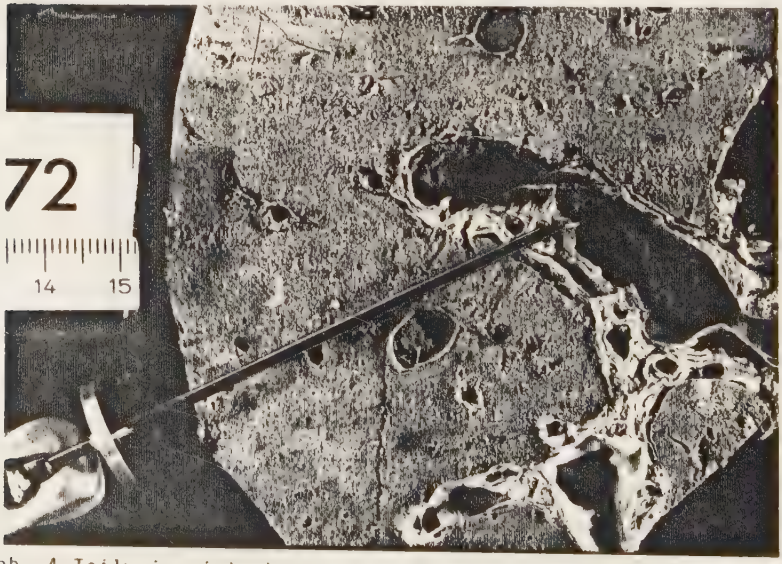

Abb. 4 Teilweise intrahepatische Gallenblase am Präparat Nr. 22, bei Leberblindpunktion in Höhe der 9. Rippe zwischen mittlerer und vorderer Axillarlinie getroffen.

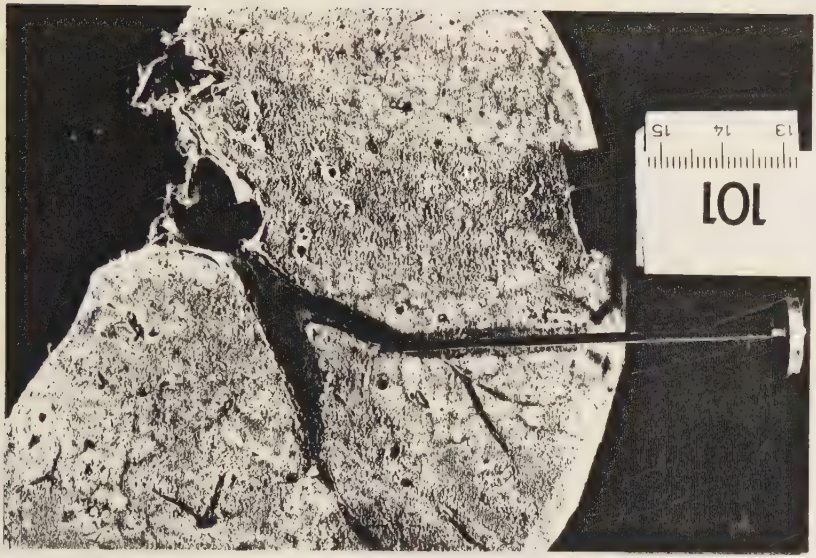

Abb. 5 Leberblindpunktion in Höhe der 7. Rippe zwischen mittlerer und vorderer Axillarlinie beim Präparat Nr. 13. Ungewollte Punktion eines kräftigen Pfortaderzweiges.

L I T E R A T U R

1) Baerlocher, C.
"Indikationen und Grenzen der Leberbiopsie und Laparoskopie"
Schweiz Med Wschr. 103, 164 (1973)

2) Bain, B.
"The contribution of percutaneous liver biopsy to the management of liver disease"
Med J Aust 2, 160-163 (1973)

3) Ben-Itzhak, J.
"Subphrenic abscess following percutaneous liver needle biopsy"
Isr J Med Sci 19, 356-358 (1983)

4) Bordas, J.M.
"Hypotension and bradycardia after liver biopsy"
Lancet 7862, 875 (1974)

5) Brase, A.
"Early recognition of liver metastases by combined use of scanning and fine needle biopsy"
Munch Med Wochenschr. 115, 99-102 (26 Jan 73)

6) Broicher, H.
"Lebererkrankungen im Spiegel der Leberblindpunktion"
Dtsch med Wschr. 95, 105 (1970)

7) Conn, H.O.
a) "Liver biopsy in extrahepatic biliary obstruction and in other "contraindicated" disorders"
Gastroenterology 68 (4 Pt1), 8-17 (Apr 75)
b) "Percutaneous versus peritoneoscopic liver biopsy"
Gastroenterology 63, 1074-1075 (Dec 72)
c) "Intrahepatic Hematoma after liver biopsy"
Gastroenterology 67, 375 (1974)

8) Cox E.F.
"Hematobilia following percutaneous needle biopsy of the liver"
Arch Surg 95, 198-201 (1967)

9) Damascetti, B.
"Massive Lymphorrhoea after fine needle biopsy of the uptic haemolymphangioma of the liver"
Eur J Radio 4 (2), 107-109 (May 84)

10) Davis, W.D.
"Needle biopsy of the Liver"
Am J M Sc 212, 449-456 (1966)

11) Ehrke, D.
"Experiences with Menghini's percutaneous Liver biopsy in ambulatory practice"
Dtsch Gesundheitsm 26, 2414-2415 (16 Dec 71)

12) Elster, K.
"Das kapselnahe Leberpunktat"
Med Welt (Stuttg) A n F 847 (1966)

13) Emmrich, R.
"Arbeitsmethoden der inneren Medizin"
Band III, "Endoskopische Arbeitsmethoden"
VEB Gustav Fischer Verlag Jena (1966)

14) Ewe, K.
"Bleeding after liver biopsy does not correlate with the indices of peripheral coagulation"
Dig Dis Sci 26, 388-393 (1981)

15) Federlin, K.
"Vergleichende histolog. Untersuchungen an Punktionszylindern und an Exzisionsstücken der Leber"
Münch med Wschr. 103, 803 (1961)

16) Forestier, F.
"Contraindications fo hepatic puncture biopsy"
Sem Hop Paris 51 (46), 2815-2817 (23 Nov 75)

17) Frank, H. und Leodolter I.
"Praktische Erfahrungen mit der ambulanten Leberbiopsie"
Wien Klin Wschr 78, 756 (1966)

18) Franken, F.W.
"Liver biopsy using Menghini's method"
Med Monatsschr. 24, 437-440 (Oct 70)

19) Fritsch, W.
"Significance of laparoscopy and liver puncture biopsy for the diagnosis of chronic hepatopathie"
Dtsch Med Wochenschr 97, 1635-1637 (27 Oct 72)

20) Grijm, R.
"Bile leakage after liver biopsy and its diagnosis by HIDA-scan"
Neth J Med 27 (10), 408-411 (1984)

21) Gros, H.
"Laparoscopy or percutaneous liver biopsy?"
Münch Med Wochenschr. 115, 492-494 (23 Mar 73)

22) Grossmann, E.
"Cytological examination as an adjunct to liver biopsy in the diagnosis of hepatic metastases"
Gastroenterology 62, 56-60 (Jan 72)

23) Hoecht, W.
"Indication and value of liver direct punction in pneumological diagnosis"
Med Klin 69, 191-194 (Feb 74)

24) Hubner, A.
"Laparoscopy and blind liver puncture as a routine method in the work of a public hospital"
Dtsch Gesundheitsw. 26, 1305-1308 (8 Jul 71)

25) Hurwitz, A.L.
"Fine-needle aspiration of malignant hepatic nodules for cytodiagnosis"
JAMA 9, 814-815 (12 Aug 74)

26) Jori, G.P.
"Combined peritoneoscopy and liver biopsy in the diagnosis of hepatic neoplasm"
Gastroenterology 63, 1016,1019 (Dec 72)

27) Keller, H.J.
"Laparoscopy and blind liver punctures"
Z Allgemeinmed 51 (34), 1569-1576 (10 Dec 75)

28) Kondi, E.S.
"The anterior approach to percutaneous liver biopsy"
Surg Gynecol Obstet. 140 (3), 422-424 (Mar 75)

29) Kottlors, W.
"Nil nocere! Spätblutung nach Leberblindpunktion"
Munch med Wschr. 112, 1238 (1970)

30) Kline, T.S.
"Alternative technique in fine needle aspiration biopsy"
Hum Pathol 14 (12), 1092 (Dec 83)

31) Krebs, P.
"Wert und Grenzen der Leberblindpunktion"
Med Welt (Stuttg) 19 NF 1720 (1968)

32) Kumpe, C.W.
"Needle biopsy of the liver. I. General considerations"
Gastroenterology 9, 672-681 (1947)

33) Lindner, H.
a) "Tödliche Zwischenfälle bei der perkutanen Leberbiopsie mit der Menghini-Nadel"
Acta hepatosplenol (Stuttg) 15, 177 (1968)
b) "Die diagnostische Sicherheit von Laparoskopie und perkutaner Leberbiopsie"
Med Welt (Stuttg) 19 NF 1503 (1968)
c) "Die perkutane Leberbiopsie mit der Menghini-Nadel"
Med Welt (Stuttg) 13 NF 2265 (1962)

d) "Grenzen und Gefahren der perkutanten Leberbiopsien"
Dtsch med Wschr. 92, 1751 (1967)
e) "Die Leberpunktion beim Ikterus"
in
K. Bech "Ikterus"
F.K. Schattauer Verlag, Stuttgart-New York (1968)
f) "Technik der perkutanen Leberbiopsie nach Menghini"
Dtsch med Wschr. 96, 1766 (1971)
g) "Das Risiko der perkutanen Leberbiopsie"
Med Klin 66, 924 (1971)

34) Lipton, A.B.
"Letter: "Should liver scan be a prerequisite to liver biopsy?"
Gastroenterology 69 (2), 566-567 (Aug 75)

35) Lough, J.
"Editorial biopsy in alcoholic liver disease"
Can Med Assoc J 110, 1121 passim (18 May 74)

36) Love, G.
"Unsuspected exsanguination four days after deep percutaneous liver needle biopsy"
Milit Med 150 (11), 620-621 (Nov 85)

37) Lundquist, A.
a) "Fine-needle aspiration biopsy for cytodiagnosis of malignant tumor in the liver."
Acta Med Scand. 188, 465-470 (Dec 70)
b) "Liver biopsy with a needle of 0,7 mm outer diameter"
Acta Med Scand. 118, 471-474 (1970)

38) Maharaj, B.
"Sampling variability and its influence on the diagnostic yield of percutaneous needle biopsy of the liver"
Lancet 1 (8480), 523-525

39) Mc Gill, D.B.
"Liver biopsy: comparison of risks in out-patients and in-patients" (abstr)
Gastroenterology 67, 8141 (1974)

40) Menghini, G.
a) "Probleme der Leberbiopsie"
in
"Fortschritte der Gastroenterologie"
Hrsg. v. Egmont Wildhirt
Lerbau & Schwarzenberg, Mü-Berlin
b) "One-second biopsy of the liver problems of its clinical application"
N Engl J Med. 283, 582-585 (1970)
c) "Liver blind puncture in complete liver cirrhosis" (letter)
Dtsch Med Wochenschr. 104 (35), 1243 (Aug 31, 79)

d) "Two-operator needle biopsy of the liver: a new, easier and safer version of the one-second technic"
Amer J Dig Dis 4, 682-692 (1959)
e) "Second needle biopsy of the liver"
Gastroenterology 35, 190 (1958)
f) "Percutaneous liver biopsy in patients with large bile duct obstruction"
Gastroenterology 68 (4), 750-753 (1975)

42) Müller, H.
"Liver biopsy with a modified Menghini-needle-indication and complications".
Med Klin 68, 1326-1329 (Oct 12, 73)

43) Oettel, R.
"Liver biopsy in district hospital. Indications and therapeutic results"
Dtsch Gesundheitsw. 25, 1114-1117 (1970)

44) Ortmann, H.
"Über die Häufigkeit des Pneumothorax nach Menghini-Leberpunktion"
Gastroenterology 10, 425 (1972)

45) Ostadal, J.
"Die perkutane Leberbiopsie oder die Leberblindpunktion
in
"Biopsie und Punktion"
2. Aufl. Urban & Schwarzenberg, Mü-Berlin-Wien (1974)

46) Olivsen, B.
"Liver biopsy by Menghini's method in 226 surgical patients"
Nord Med 83, 297-299 (Mar 70)

47) Parets, A.D.
"Percutaneous liver biopsy with the Menghini needle"
Amer J Dig Dis 4, 693-699 (1959)

48) Pêquignot, H.
a) "Needle biopsy of the liver in an internal medicine department"
Sem Hop Paris 54 (43-44), 1319-1323 (8-15 Dec 78)
b) "Transparietal punch biopsy of the liver with a Menghini's needle in an general medicine unit. Analysis of a series of 464 consecutive examination."
Sem Hop Paris 47, 2363-2368 (20 Oct 71)

49) Perrault, J.
"Liver biopsy: Complications in 1000 inpatients and out-patients."
Gastroenterology 74, 103-106 (1978)

50) Paulsen, H.
"Liver biopsy in cirrhosis. Diagnosis, subdivision into types and assessment of activity".
Ugeskr Laeger 134, 1213-1217 (5 Jun 72)

51) Preger, L.
"Hepatic av-fistula after percutaneous liver biopsy"
Amer J Roentgen 101, 619-620 8Nov 67)

52) Raines, D.R.
"Intrahepatic Hematoma. A complication of percutaneous liver biopsy"
Gastroenterology 67, 284 (1974)

53) Rasmussen, S.M.
"Ultrasonically-guided liver biopsy"
Br Med J 2, 500-520 (27 May 72)

54) Riley, S.A.
"Percutaneous liver biopsy with plugging of needle track: safe method for use inpatients with impaired coagulation"
Lancet 25 2 (8400), 436 (Aug 84)

55) Robinson, C.R.
"A new technique for fine needle aspiration biopsy"
Hum Pathol 15 (2), 197 (Feb 84)

56) Saint-Marc.Giardia, M.F.
"Hepatic hematoma following hepatic puncture biopsy, mechanism demonstrated by echotomography"
Gastroenterology Clin Biol 6 (6-7), 594-595 (Jun-Jul 82)

57) Selmair, H.
a) "Current status of Menghini's blind liver biopsy"
Z Allgemeinmed 47, 992-995 (Jul 10,71)
b) "Beeinflussen Laparoskopie und Leberbiopsie den Ablauf von Lebererkrankungen?"
Endoscopy 3, 6 (1971)

58) Sherlock, S.
a) "Needle biopsy of the liver: a review"
J Clin Pathol 15, 291-304 (1962)
b) "Liver biopsy today. The Royal Free Hospital experience"
J Hepatol 1 (1), 75-85 (44 rd.) (1985)

59) Stevenson, G.W.
"How not to do a liver biopsy"
J Clin Gastroenterol 6 (5), 399-400 (Oct 84)

60) Stiefel, G.E.
"Über die Gefahren, Kontraindikationen und Indikationen der Laparoskopie, der gezielten und der blinden Leberbiopsie"
Schweiz med Wschr. 91, 97-105 (1961)

61) Strik, W.O.
"Erfahrungen mit der perkutanen Leberbiopsie nach Menghini"
Med Klin 59, 1051 (1964)

62) Terry, R.
"Risks of needle biopsy of the liver"
Brit M J 1, 1102-1105 (1952)

63) Thaler, H.
a) "Die Leberbiopsie. Indikationen und Gegenindikationen."
Dtsch med Wschr. 90, 1139 (1965)
b) "Liver biopsy"
Internist (Berlin) 11, 364-374 (Oct 70)
c) "Leberbiopsie"
Springer-Verl. Berlin,Heidelberg, New York (1969)
d) "Über Vorteil und Risiko der Leberbiopsiemethode nach Menghini"
Wien Klin Wochenschr. 76, 533-558 (1964)

64) Theuer, D.
a) "Klinisch-diagnostischer Aussagewert der Leberpunktion nach Menghini"
b) "Menghini's liver biopsy with the puncture applied near the capsule."
Deutsch Gesundh. 24, 63-65 (9 Jan 69)

65) Tobin, M.V.
"Liver biopsy with plugges needle track"
Lancet 22 2 (8404), 694 (Sept 84)

66) Udresm, E.
"Repeated histological exploration by punch-biopsy of the liver (HPB) in evaluations of the dynamics of the chronicity of hepatitis"
Physiologie 17 (2), 163-166 (Apr-Jun 80)

67) Viamvatti, V.
"Needle liver biopsy with particular reference to complications"
Amer J Gastroent 42, 529 (1964)

68) Waldstein, S.
"Accuracy of sampling by needle biopsy in duffuse liver disease"
Arch Pathol 50, 326-328 (1950)

69) Wallace, S.
"Angiographic changes due to needle bipsy of the liver"
Radiology 105, 13-18 (Oct 72)

70) Wallnöfer, H.
"Die schräggeschliffene Menghininadel"
Diagnostik 2, 184 (1969)

71) Weiss, H.
"Percutaneous liver biopsy with fatal result".
Z Ges Inn Med 24 921-924 (15 Dec 69)

72) Wilber, R.C.
"Percutaneous liver biopsy"
JAMA 202, 53-55 (1967)

73) Wildhirt, E.
a) "Die blinde Leberpunktion"
in
H. Kalk und E. Wildhirt
"Lehrbuch und Atlas der Laparoskopie und Leberpunktion"
Georg Thieme Verlag, Stuttgart 2. Aufl. (1962)
b) "Abgrenzung der Indikation zur Laparoskopie und perkutanen Leberbiopsie bei Leberkrankheiten"
Med Klin 64, 287 (1969)
c) "Zur Frage der Spätkomplikationen nach Leberbiopsie"
Münchn med Wschr. 112, 1234 (1970)

74) Wiontzek, H.
"Tödlicher Zwischenfall nach einer Menghini-Punktion der Leber bei akuter Leukämie".
Med Klin 65, 780 (1970)

75) Wondwosen, A.
"Sampling variability on percutaneous liver biopsy"
Arch Intern Med 139 (6), 667-669 (Jun 79)

Lebenslauf

Personalien

Vater:	Christian Radakovits, Bratschist im Bayerischen Staatsorchester
Mutter:	Dr. Signe Radakovits, Juristin
Geburtstag:	22.11.1961
Geburtsort:	Graz/Österreich
Stand:	ledig/röm-katholisch/österreichische Staatsangehörigkeit bis zum 26. Lebensjahr, deutsche Staatsangehörigkeit beantragt und bereits bewilligt.

Schulausbildung

1968-72	Volksschule (Grundschule)
1972-81	Gymnasium (Karlsgymnasium, ein humanistischer Schulzweig)
1981	Abitur

Studium

1. 1977-81	Musikhochschule in München als Gaststudent Fach: Violine
2. Herbst 1981	LMU-München Humanmedizin
8/1983	ärztliche Vorprüfung
8/1984	ärztliche Prüfung, Teil 1 Famulaturen in Innere Medizin, Urologie, Gynäkologie, Anästhesie, Chirurgie,

9/1986	Beginn des "Praktischen Jahres" 1. Tertial: Chirurgie, Münchner Innenstadt 2. Tertial: Pädiatrie, Rosenheim 3. Tertial: Innere Medizin, Ingolstadt
10/11/1987	ärztliche Prüfung, Teil 3

Erhalt eines Stipendiums nach dem Bayerischen Begabtenförderungsgesetz seit Herbst 1981

München, im November 1987

Ins Kadakoni